

ESPOROTRICOSE FELINA: RELATO DE CASO FELINE SPOROTRICHOSIS: CASE REPORT

Mariana Silvestre de Oliveira Donatilio - Graduanda em Medicina veterinária pela Faculdade Serra Dourada - marianadonatilio@gmail.com

Márcia Cristina Pires Ferrão - Médica veterinária graduada pela UNINASSAU - marciadois@gmail.com

Isadora Aparecida Reis Barbosa - Graduanda em Medicina veterinária pela Universidade Federal de Lavras - Isadora.barbosa@estudante.ufla.br

Carlos Henrique da Silva Xavier - Graduando em Medicina veterinária pela Universidade Santa Úrsula - carlos99hxavier@gmail.com

Aline dos Santos Barbosa - Graduanda em Medicina veterinária pelo Centro Universitário das Américas (FAM) - line67184@gmail.com

Rodrigo de Souza Borges - Graduando em Medicina veterinária pelo Centro Universitário das Américas (FAM) - rodrigoborgesb@gmail.com

RESUMO: Na prática clínica de pequenos animais, os casos de esporotricose em felinos são recorrentes. Essa doença, considerada uma zoonose endêmica desde os anos 1990, tem os gatos como seus principais transmissores. Devido à natureza comportamental dos felinos, especialmente aqueles com hábitos de fuga e agressividade, a disseminação da esporotricose é favorecida, tornando seu controle epidemiológico um desafio significativo. O objetivo deste trabalho é apresentar um caso clínico de esporotricose em um felino, contextualizado por uma revisão de literatura sobre a patologia. No relato de caso, será detalhado o diagnóstico, tratamento e manejo do animal afetado. Conclui-se, com base na literatura e na experiência clínica, que o uso prolongado de itraconazol é fundamental para o sucesso do tratamento, assim como a necessidade de medidas de contenção, como a prevenção de fugas, para evitar a propagação da doença.

Palavras-chave: *Sporothrix schenckii*. Dermatologia. Pequenos animais.

ABSTRACT: In the clinical practice of small animals, cases of sporotrichosis in felines are recurrent. This disease, considered an endemic zoonosis since the 1990s, has cats as its main transmitters. Due to the behavioral nature of felines, especially those with escape and aggressive habits, the spread of sporotrichosis is favored, making its epidemiological control a significant

challenge. The objective of this study is to present a clinical case of sporotrichosis in a feline, contextualized by a literature review on the pathology. The case report will detail the diagnosis, treatment, and management of the affected animal. It is concluded, based on the literature and clinical experience, that prolonged use of itraconazole is essential for successful treatment, as well as the need for containment measures, such as preventing escapes, to prevent the spread of the disease.

Keywords: *Sporothrix schenckii*. Dermatology. Small animals.

1. INTRODUÇÃO

Causada pelo fungo *Sporothrix schenckii*, é uma micose subcutânea que afeta principalmente felinos, cães e humanos. Nos gatos, a infecção ocorre predominantemente por meio de arranhaduras, mordidas ou pelo contato direto com secreções de lesões contaminadas. Essa zoonose, além de apresentar um risco elevado para a saúde pública, é uma enfermidade de fácil disseminação, especialmente em ambientes urbanos com alta densidade de animais de rua e falta de controle populacional (REZNIK, 2022; ARAÚJO et al., 2020).

Na rotina clínica de pequenos animais, é muito comum encontrar casos de esporotricose em felinos. Esta patologia foi considerada uma zoonose endêmica nos anos 1990, tendo como principal transmissor os felinos. Esta ainda possui alta relevância para o controle epidemiológico, pois animais que mantêm hábitos de fugas e agressividade elevada podem facilitar a disseminação (ASSIS et al., 2022; MINISTÉRIO DA SAÚDE, 2023).

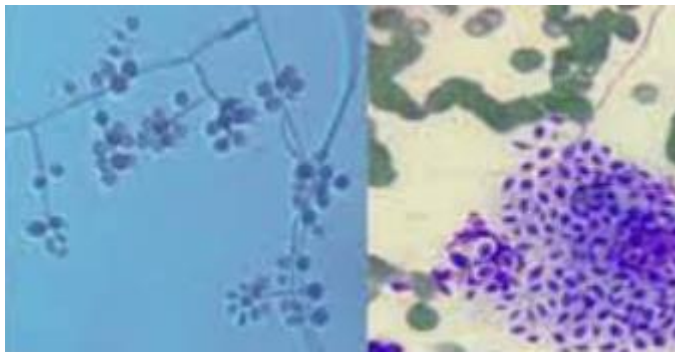
A presente pesquisa possui como objetivo primário abordar um caso clínico de um felino com esporotricose. Além disso, os objetivos específicos são: abordar as principais características da esporotricose em felinos; descrever o tratamento de eleição da patologia; desvendar os principais aspectos da epidemiologia da esporotricose.

2 MARCO TEÓRICO

2.1 EPIDEMIOLOGIA DA ESPOROTRICOSE

A esporotricose é uma zoonose frequentemente responsável por surtos epidêmicos em diversas regiões do Brasil. Trata-se de uma doença infectocontagiosa, presente principalmente em felinos domésticos, causada por fungos dimórficos e saprófitas do gênero *Sporothrix spp.*, com sérios impactos na saúde pública (ASSIS et al., 2022). Esse gênero de fungos pertence à divisão Ascomycota, subclasse Euascomycetes, ordem Ophiostomatales e família Ophiostomataceae (REZNIK, 2022). A Figura 1 ilustra o *Sporothrix spp.*

Figura 1 *Sporothrix spp.*



Fonte: Ministério da Saúde, 2019

Para compreender melhor esse fungo, é essencial analisar sua epidemiologia, destacando seus hospedeiros. Embora os gatos sejam o principal hospedeiro, a esporotricose pode afetar seres humanos, cães e outros animais (MACHADO et al., 2019). O gato contaminado é considerado a principal fonte de infecção, transmitida pelo contato direto, por meio de arranhões e secreções oronasais. As portas de entrada do fungo no organismo são as mucosas, tecidos epiteliais lesionados e, raramente, a via respiratória (ASSIS et al., 2022; MINISTÉRIO DA SAÚDE, 2023). No ambiente, o fungo pode ser encontrado em locais com grande quantidade de matéria orgânica ou vegetação em decomposição. Por esse motivo, a esporotricose foi durante muito tempo conhecida como "doença do jardineiro", sendo considerada uma ergodermatose (ARAÚJO et al., 2020).

O período de incubação da doença é variável, podendo durar dias, semanas ou até meses. Nos gatos, as manifestações clínicas incluem feridas no rosto e nas patas, falta de apetite, emagrecimento, secreções nasais e espirros. Nos seres humanos, surgem nódulos avermelhados que evoluem para feridas, geralmente localizadas nos braços, mãos e pés, podendo também causar dor e febre (MINISTÉRIO DA SAÚDE, 2019).

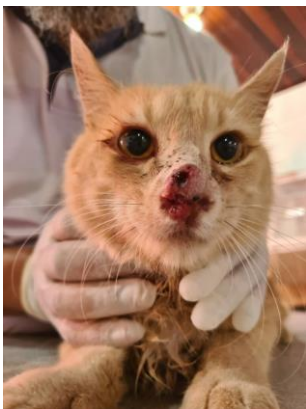Nos seres humanos, a esporotricose pode se apresentar de quatro formas principais: esporotricose cutânea, esporotricose linfocutânea, esporotricose extracutânea e esporotricose disseminada. O diagnóstico deve ser feito sob acompanhamento médico, com base em exames complementares como citologia, cultivo micológico, intradermoreação e exames histopatológicos, além da avaliação do histórico clínico do paciente (ARAÚJO et al., 2020).

2.2 CARACTERÍSTICAS RELEVANTES DA ESPOROTRICOSE FELINA

Nos felinos, a esporotricose apresenta sinais clínicos muito evidentes como as ulcerações cutâneas provenientes de nódulos, muito comum na cabeça, patas e na cauda, onde podem secretar muco purulento, indicando alta inflamação nos locais das lesões (GUIMARÃES; GUIMARÃES, 2022).

Esta patologia pode se manifestar de diferentes formas, como: cutânea fixa, linfocutânea, cutânea disseminada, extracutânea e sistêmica. Nos gatos domésticos, são mais comuns as formas cutâneas: fixa e disseminada com a presença das lesões purulentas e crostosas, podendo evoluir para um processo de necrose se não tratada adequadamente, tendo maior acometido na região facial dos animais, afetando, principalmente, a região nasal - Figura 2 (GUIMARÃES; GUIMARÃES, 2022; SANTOS et al, 2022).

Figura 2 Lesão cutânea na região nasal de felino



Fonte: Barros, 2023

O tratamento é longo, podendo durar de 2 a 6 meses, utilizando antifúngicos como o itraconazol (fármaco de eleição), fluconazol, terbinafina e cetoconazol. A dose do itraconazol recomendada é de 50-100mg por animal, SID, após o desaparecimento dos sinais clínicos deve continuar o tratamento por mais 30 dias. Além disso, manter a limpeza diária dos feridos se mostra necessária (SANTOS et al, 2022; BEDRIKOW; NOVAIS-MENCALHA, 2022).

O diagnóstico, na maioria dos casos, é realizado baseado nos sinais apresentados, como as lesões na face. Mas exames laboratoriais não devem ser dispensados, podendo optar citopatologia, histopatologia e cultivo micológico, sendo o último considerado padrão ouro para a doença (REZNIK, 2023).

O prognóstico em casos mais graves é considerado reservado, pois a infecção nas lesões se encontra disseminada e por ser um tratamento longo o animal pode não resistir até o final do mesmo. Porém, é importante destacar que a esporotricose felina tem cura, mesmo possuindo um tratamento complicado (BEDRIKOW; NOVAIS-MENCALHA, 2022).

2. MATERIAL E MÉTODO

A presente pesquisa adota uma abordagem qualitativa, fundamentada em uma revisão de literatura sistemática e concisa. A coleta de dados foi realizada predominantemente no banco de dados Google Acadêmico, priorizando estudos publicados nos últimos 5 anos como critério de inclusão, a fim de garantir a relevância e atualidade das informações. Foram selecionados

artigos que apresentam contribuição significativa para a compreensão do tema proposto, considerando a aplicabilidade prática dos achados nas condutas clínicas.

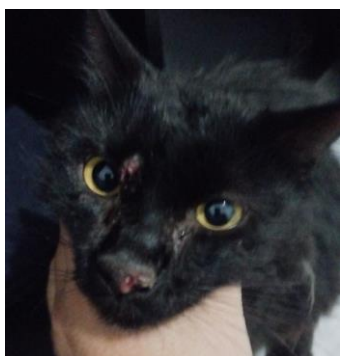
Além da revisão bibliográfica, será apresentado um relato de caso de um felino, SRD de aproximadamente 3 anos. Neste relato, serão discutidas as características clínicas, diagnóstico, e condutas terapêuticas adotadas, proporcionando uma análise detalhada das intervenções clínicas realizadas no manejo do paciente.

3. RESULTADOS E DISCUSSÃO

O caso em questão envolve um felino, macho, castrado, aproximadamente 3 anos, sem vacinação e não vermifugado. A queixa principal relatada foi o aparecimento de diversas lesões na face do animal e lesão abrangente em pata dianteira direita (Figura 3 e 4).

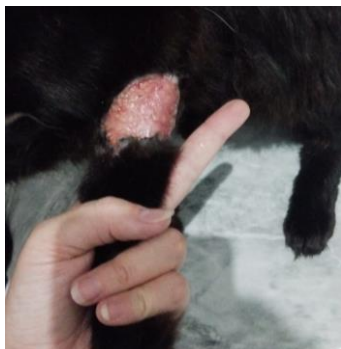Em primeiro momento, o diagnóstico de esporotricose foi deduzido com base nos sinais apresentados, como aqueles descritos por Guimarães e Guimarães (2022). Além disso, foi alegado pelo tutor que a lesão no membro anterior direito (MAD) ocorreu após o animal “passear” na rua, retornando para casa com lesão semelhante a mordida, a qual não foi tratada adequadamente e se disseminou.

Figura 3 Lesões na face



Fonte: Autoria própria

Figura 4 Lesão em MAD



Fonte: Autoria própria

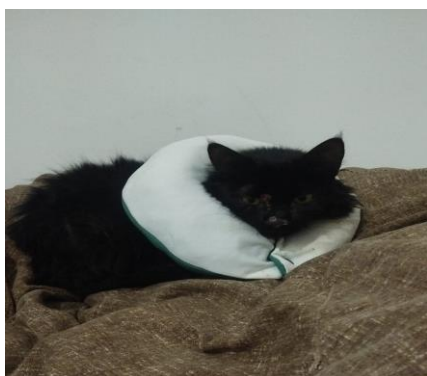Após a avaliação dos parâmetros vitais, incluindo frequência cardíaca, frequência respiratória, temperatura e nível de desidratação, constatou-se que todos estavam dentro da normalidade. Embora não tenham sido realizados exames complementares durante a primeira consulta, foi ressaltada ao responsável a importância de sua realização. Conforme afirmado por Reznik (2020) em sua pesquisa, exames complementares são essenciais ao longo do tratamento. No entanto, no caso em questão, o tutor optou por não autorizar análises mais detalhadas no início do acompanhamento.

Dessa forma, foi prescrito itraconazol 100 mg, administrado uma vez ao dia (SID) por 60 dias, e meloxicam na dose de 0,5 mg SID por 5 dias. Recomendou-se também o uso de colar elizabetano. No consultório, foi realizada a tricotomia ao redor das lesões localizadas na região abdominal e caudal, e prescrito o uso de Kuramed® após a limpeza com soro fisiológico, a ser aplicado SID até o fechamento completo das lesões. Conforme descrito por Bedrikow e Novais-Mencalha (2022), que realizaram um estudo sobre a casuística do uso do antifúngico empregado neste caso, o itraconazol demonstrou maior eficácia em comparação a outros antifúngicos.

Após algumas semanas, observou-se cicatrização parcial das lesões, e o tutor relatou que o uso do colar elizabetano estava interferindo na alimentação do animal. Diante disso, recomendou-se a confecção de uma almofada adaptada para maior conforto (Figura 5). Adicionalmente, foi reforçada a importância de realizar a higienização minuciosa do ambiente com água e hipoclorito de sódio (NaClO) uma vez ao dia, além do uso de luvas ao manusear o animal. Conforme mencionado por Machado et al. (2019), também é recomendável o uso de Equipamentos de Proteção Individual (EPI) durante o manejo para garantir a segurança.

Perto de concluir o tratamento de 60 dias, o tutor retornou com o animal relatando dificuldades respiratórias. Durante a avaliação, foi identificada uma massa intranasal que comprometia a respiração do animal. Diante disso, foi realizado um exame citopatológico para excluir a possibilidade de alterações neoplásicas, como adenocarcinoma nasal, além de um teste rápido para FIV/FeLV. Os resultados indicaram apenas atividade inflamatória, e o teste rápido foi negativo para ambas as doenças (Figuras 6 e 7).

Figura 5 Almofada adaptada



Fonte: Autoria própria

Figura 6 Resultado do exame citopatológico

Citopatológico

ANÁLISE MICROSCÓPICA

Coloração da (s) lâmina (s) citológica (s) em Panótico rápido

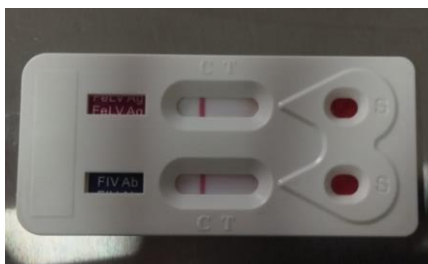
A análise microscópica das lâminas citológicas revela celularidade alta, representada por neutrófilos íntegros e necróticos. Raros plasmócitos, linfócitos e macrófagos. Ocasionais queratinócitos típicos. Raros restos celulares. Não há indícios de malignidade ou agentes infecciosos.

CONCLUSÃO

Achados citopatológicos favorecem o diagnóstico de inflamação aguda neutrofilica.

Fonte: Autoria própria

Figura 7 Teste de FIV/FeLV



Fonte: A autoria própria

No retorno, foi prescrito o uso de itraconazol SID por mais 60 dias, além de meloxicam 0,5 mg SID por 5 dias. Após uma semana, o tutor relatou redução da massa intranasal, e o tratamento foi bem-sucedido na remissão das lesões. Atualmente, o felino encontra-se em bom estado de saúde. Conforme orientações dos informativos do Ministério da Saúde (2019; 2023), foi enfatizada ao tutor a importância de instalar grades na residência para evitar fugas do animal, bem como a relevância da vacinação para garantir sua saúde.

Ao analisar a conduta terapêutica instituída no animal, pode-se afirmar que ela está em conformidade com o descrito por Santos et al. (2022) e Barros (2023), que indicam o itraconazol como o medicamento de escolha, destacando também a possível duração do tratamento. Além disso, Araújo et al. (2020) e Assis et al. (2022) reforçam que a doença pode ser transmitida pelo ambiente, uma vez que o fungo responsável permanece viável em locais contaminados, tornando a higienização constante essencial para prevenir novas infecções. Dessa forma, o tratamento adotado e as orientações fornecidas ao tutor seguiram as recomendações científicas vigentes.

CONSIDERAÇÕES FINAIS

Considerando o exposto, é possível notar a relevância do uso do itraconazol no tratamento da esporotricose, sendo considerado pelos autores citados como o medicamento de eleição para a doença. Além disso, o controle de fugas e comportamentos de risco, como brigas com outros animais, é essencial para prevenir a propagação da zoonose, reforçando a necessidade de um manejo adequado dos felinos infectados. Essas medidas são fundamentais tanto para a recuperação do animal quanto para a redução da transmissão da doença a outros animais e humanos.

A importância deste relato de caso reside na oportunidade de ilustrar a aplicação prática das diretrizes terapêuticas e de manejo da esporotricose em um contexto clínico real. Ao documentar

detalhadamente o diagnóstico, o tratamento com itraconazol e as medidas de controle adotadas, este caso contribui para a compreensão aprofundada da patologia e para a aplicação de práticas eficazes no manejo da doença. Além disso, fornece um exemplo valioso de como a combinação de terapias farmacológicas com estratégias de controle comportamental pode melhorar os resultados clínicos e reduzir a disseminação da doença, servindo como referência para profissionais da área e auxiliando no aprimoramento das abordagens terapêuticas e de prevenção em casos futuros.

REFERÊNCIAS

ARAÚJO, Adjanna Karla Leite; GONDIM, Adriana Leão de Carvalho Lima; ARAÚJO, Igor Emanuel Alcântara de. Esporotricose felina e humana – relato de um caso zoonótico. **Revista Brasileira de Higiene e Sanidade Animal**, Fortaleza, v. 14, n. 2, p. 237-247, abr./jun. 2020. Disponível em: <https://repositorio.ufc.br/handle/riufc/53866>. Acesso em: 16 set. 2024.

ASSIS, Gabriela Silva et al. Esporotricose felina e saúde pública. **Veterinária e Zootecnia**, v. 29, p. 1-10, 2022. Disponível em: <https://rvz.emnuvens.com.br/rvz/article/view/594>. Acesso em: 25 jun. 2024.

BARROS, Alcindo. Pesquisa na Uema estuda a Esporotricose em Gatos. **Universidade estadual do Maranhão**. 2023. Disponível em: <https://www.uema.br/2023/12/pesquisa-na-uema-estuda-a-esporotricose-em-gatos/>. Acesso em: 15 set. 2024.

BEDRIKOW, Sofia Luyten; NOVAIS-MENCALHA, Renata Novais-Mencalha. Esporotricose felina responsiva ao tratamento com itraconazol em São Paulo: Relato de caso. **Pubvet**, v. 16, n. 11, 2022. Disponível em: <https://www.pubvet.com.br/uploads/929c982bf8ba4776178855f945498efe.pdf>. Acesso em: 16 set. 2024.

GUIMARÃES, Ticiania Machado; GUIMARÃES, André Barreto. Esporotricose felina: Relatos de caso. **Pubvet**, v. 16, n. 1, p. e1005, 2022. Disponível em: https://web.archive.org/web/20220209173755id_/http://www.pubvet.com.br/uploads/89c16e176dadeca065eab84ce642604.pdf. Acesso em: 23 ago. 2024.

Machado, B. A., et al. (2019). **Conhecendo a esporotricose**: Tudo que você precisa saber sobre a doença. Disponível em: <https://vet.ufmg.br/wp-content/uploads/2023/03/Cartilha-Esporotricose-Versao-Digital.pdf>. Acesso em: 22 abr 2024

MINISTÉRIO DA SAÚDE (BR). (2023). **Esporotricose**: O que você, profissional da saúde, precisa saber sobre ela? Disponível em: <https://www.gov.br/saude/pt-br/assuntos/saude-de-a-a-z/e/esporotricose-humana/arquivos/folder-esporotricose-para-profissionais-de-saude>. Acesso em: 22 abr. 2024.

MINISTÉRIO DA SAÚDE (BR). (2019). **O que você e seu gato podem ter em comum?** Uma doença que coloca em risco a sua saúde e a do seu gato! [FOLDER]. Disponível em: <https://www.gov.br/saude/pt-br/assuntos/saude-de-a-a-z/e/esporetricrose-humana/arquivos/folder-esporetricrose-para-populacao-geral>. Acesso em: 22 abr. 2024.

REZNIK, A. U. (2022). Esporetricrose felina. Trabalho de Conclusão de Curso [Graduação em medicina veterinária] - **Faculdade de Medicina Veterinária e Zootecnia da Universidade “Júlio de Mesquita Filho”**, Campus de Botucatu, SP, para obtenção do grau de médico veterinário. Disponível em: <https://repositorio.unesp.br/server/api/core/bitstreams/6d99b485-0e4e-4262-9636-e7d81225ca2f/content>. Acesso em: 08 ago. 2024.

SANTOS, Alessia Nunes et al. Esporetricrose em felino: Revisão. **Pubvet**, v. 16, p. 195, 2022. Disponível em: https://web.archive.org/web/20220818011246id_/http://www.pubvet.com.br/uploads/37becf27b65871af4c37077d0f040e50.pdf. Acesso em: 25 ago. 2024.