Machine Translated by Google
RCMOS - Revista Científica Multidisciplinaria El Conocimiento.
ISSN: 2675-9128. São Paulo-SP.

Año VI, vol. 1 2026 | Recepción: 21/03/2026 | Aceptación: 23/03/2026 | Publicación: 25/03/2026 Tratamiento quirúrgico-endodóncico conservador de un quiste periapical inflamatorio extenso en el maxilar: Informe de un caso clínico

Tratamiento quirúrgico-endodóncico conservador de un quiste periapical inflamatorio extenso en el maxilar: informe de un caso clínico.

Cláudio Maranhão Pereira – Pontificia Universidad Católica de Goiás.
Correo electrónico: claudiopereira@pucgoias.edu.br

Gustavo Rocha Vita – Pontificia Universidad Católica de Goiás.
Correo electrónico: gustavo.vita@pucgoias.edu.br

Guilherme Ribeiro de Queiroz – Pontificia Universidad Católica de Goiás.
Correo electrónico: guilherme.queiroz@pucgoias.edu.br

Daniel Sousa Santos – Pontificia Universidad Católica de Goiás.
Correo electrónico: danielss12.ds@gmail.com

Heitor Lima Ribeiro – Pontificia Universidad Católica de Goiás.
Correo electrónico: heitorlimaribeiro@gmail.com

Resumen

Los quistes periapicales inflamatorios son las lesiones quísticas odontogénicas más frecuentes, originadas por la proliferación de restos epiteliales de Malassez en respuesta a la necrosis pulpar crónica. Los casos extensos, con destrucción cortical bilateral y afectación de múltiples dientes, representan un importante desafío diagnóstico y terapéutico. El objetivo de este estudio es describir el abordaje diagnóstico y terapéutico empleado en un caso de quiste periapical extenso en el maxilar anterior, que afecta a siete dientes y provoca la destrucción de la cortical vestibular y palatina. Se trata de un caso clínico de una paciente de 27 años con una lesión que afecta a los ápices de los dientes 11, 12, 13, 21, 22, 23 y 24, con destrucción de la cortical vestibular y palatina y comunicación bilateral confirmada mediante tomografía computarizada de haz cónico. El tratamiento consistió en terapia endodóntica de los dientes con necrosis pulpar, seguida de enucleación quirúrgica de la lesión con curetaje de las paredes óseas y apicectomía de los dientes afectados, bajo anestesia general en un entorno hospitalario.

En el seguimiento clínico y radiográfico de 24 meses, se observó una evolución favorable, sin recidiva clínica y con conservación de los elementos dentales. Se concluye que el abordaje conservador multimodal, que combina tratamiento endodóncico y cirugía periapical, resultó eficaz en el manejo del caso, siendo el diagnóstico correcto, la planificación multidisciplinaria y el seguimiento periódico determinantes para el resultado terapéutico.

Palabras clave: quiste periapical; tratamiento endodóncico; enucleación; apicectomía; patología oral.

Abstracto

El quiste periapical inflamatorio es la lesión quística odontogénica más frecuente y surge de la proliferación de restos epiteliales de Malassez en respuesta a la necrosis pulpar crónica. Los casos extensos con destrucción cortical bilateral y afectación de múltiples dientes representan un importante desafío diagnóstico y terapéutico. Este estudio tiene como objetivo describir el enfoque diagnóstico y terapéutico empleado en un caso de un quiste periapical extenso en el maxilar anterior que afecta a siete dientes y destrucción
de las placas corticales bucales y palatinas. Este es un informe de caso clínico de una paciente femenina de 27 años que presenta una lesión que afecta los ápices de los dientes 11, 12, 13, 21, 22, 23 y 24, con destrucción de las placas corticales bucales y palatinas y comunicación bilateral confirmada por tomografía computarizada de haz cónico. El tratamiento consistió en terapia endodóntica de los dientes con necrosis pulpar, seguida de enucleación quirúrgica de la lesión con curetaje de las paredes óseas y apicectomía de los dientes afectados bajo anestesia general en un entorno hospitalario. Durante 24 meses de seguimiento clínico y radiográfico, evolución favorable, ausencia de recurrencia clínica y conservación de los dientes afectados.

Este es un artículo de acceso abierto publicado bajo la licencia Creative Commons Attribution, que permite el uso, la distribución y la reproducción sin restricciones en cualquier medio, siempre que se cite correctamente la obra original.

Machine Translated by Google

Año VI, v.1 2026 | envío: 21/03/2026 | aceptado: 23/03/2026 | publicación: 25/03/2026 se observaron. Se concluye que el enfoque multimodal conservador, que combina el tratamiento endodóntico y la cirugía periapical, resultó eficaz en el manejo del caso, y que el diagnóstico preciso, la planificación multidisciplinaria y el seguimiento periódico fueron decisivos para el tratamiento.
resultado.

Palabras clave: quiste periapical; tratamiento endodóncico; enucleación; apicectomía; patología oral.

1. Introducción

Un quiste periapical inflamatorio, también llamado quiste radicular o quiste apical, representa... la lesión quística odontogénica más frecuente de la cavidad oral, que corresponde a una porción significativa de los quistes diagnosticados en exámenes estomatológicos y anatomopatológicos de rutina. Su etiopatogenia es relacionado con la infección crónica del sistema de conductos radiculares, que desencadena la proliferación de restos epiteliales de Malassez presentes en el ligamento periodontal, que culminan en la formación de cavidad patológica revestida por epitelio (NEVILLE et al., 2016; SANTOSH, 2020).

La expansión de la lesión se produce como consecuencia del mantenimiento del estímulo inflamatorio y del aumento de la presión. Presión osmótica intraluminal, asociada a la acumulación de restos celulares y productos bacterianos. En general, la El crecimiento se produce de forma lenta y silenciosa, por lo que muchos casos se detectan. incidentalmente en exámenes de imágenes solicitados por otras razones (NAIR, 2006; OSORIO et al., 2023).

Desde un punto de vista epidemiológico, los quistes periapicales afectan predominantemente a los adultos. Personas jóvenes y de mediana edad, con una predilección relativa por la región anterior del maxilar. Aunque la mayoría Incluso en los casos asintomáticos, las lesiones grandes pueden provocar abultamiento cortical. Movilidad dental, desplazamiento de la raíz, molestias locales y, en presentaciones más agresivas, pérdida de la estructura ósea vestibular y palatina (SANTOSH, 2020; IMMANUEL; PANDIAR; KRISHNAN, 2024).

Un diagnóstico adecuado requiere la integración entre el historial médico, el examen físico y las pruebas. Sensibilidad pulpar, estudios de imagen y confirmación histopatológica. En el contexto de las lesiones En casos extensos, la tomografía computarizada de haz cónico desempeña un papel estratégico, ya que permite la evaluación. extensión tridimensional, integridad cortical y relación con estructuras anatómicas adyacentes, proporcionar subvenciones más fiables para la planificación quirúrgica (PATEL et al., 2019).

Desde el punto de vista histopatológico, los quistes periapicales se caracterizan generalmente por la presencia de epitelio. Carcinoma de células escamosas estratificado no queratinizado asociado a tejido conectivo laxo con infiltrado. Inflamación crónica de intensidad variable, áreas de sangrado antiguo, cristales de colesterol y Finalmente, se trata de cuerpos de Rushton. La confirmación microscópica es crucial para descartar otras posibilidades. Hipótesis diagnósticas para lesiones radiolúcidas periapicales (CAWSON; ODELL, 2017).

En cuanto al tratamiento, la literatura respalda la eliminación del factor etiológico mediante... El tratamiento endodóncico es esencial. Sin embargo, en lesiones extensas, especialmente aquellas con... En casos de destrucción cortical significativa y afectación de múltiples dientes, está indicada la terapia combinada.

Este es un artículo de acceso abierto publicado bajo la licencia Creative Commons Attribution, que permite el uso, la distribución y la reproducción sin restricciones en cualquier medio, siempre que se cite correctamente la obra original.

Machine Translated by Google
RCMOS – Revista Científica Multidisciplinaria El Conocimiento.
ISSN: 2675-9128. São Paulo-SP.

Año VI, v.1 2026 | Envío: 21/03/2026 | Aceptado: 23/03/2026 | Publicación: 25/03/2026 El abordaje endodóntico y la intervención quirúrgica tienden a ser el curso de acción más predecible, ya sea debido a Enucleación, marsupialización o una combinación de técnicas, dependiendo de las características del caso (KARAMIFAR et al., 2020; PESÁNTEZ ALVARADO; LAFEBRE CARRASCO, 2025).

En este contexto, el presente estudio tiene como objetivo presentar un caso clínico de quiste periapical. Inflamación extensa en la región anterior del maxilar superior, que afecta a siete dientes y provoca su destrucción. lesiones bilaterales del hueso cortical, describiendo la secuencia diagnóstica, la planificación multidisciplinaria y El protocolo terapéutico adoptado hace hincapié en un enfoque conservador centrado en la preservación. dental.

2. Material y método

Se trata de un estudio descriptivo, cualitativo y retrospectivo, del tipo informe de caso clínico. desarrollado a partir del análisis de datos clínicos, radiográficos, tomográficos, quirúrgicos y Exámenes histopatológicos de un paciente tratado en un servicio de estomatología universitario y posteriormente Derivado para tratamiento hospitalario.

Para la elaboración del informe se consideraron los siguientes datos: anamnesis, examen físico extraoral y intraorales, pruebas de vitalidad pulpar, punción por aspiración, exámenes de imágenes bidimensionales y Informe histopatológico tridimensional, información sobre terapia endodóntica, para Procedimiento quirúrgico y seguimiento clínico y radiográfico postoperatorio.

El caso fue documentado con fines académicos y científicos, preservando al mismo tiempo el anonimato del individuo. del paciente en todas las etapas. Se autorizó el uso de datos clínicos, imágenes y información relevante para el informe, de conformidad con los principios éticos aplicables a la publicación de casos clínicos.

El análisis y la discusión del caso se llevaron a cabo a la luz de la literatura científica pertinente, con Énfasis en los aspectos etiopatogénicos, criterios diagnósticos, indicación terapéutica y pronóstico de quistes periapicales inflamatorios extensos.

3. Resultados y discusión

Una paciente de 27 años, mestiza y sin comorbilidades sistémicas relevantes, acudió a la Clínica de Estomatología de la Facultad de Odontología con dolor en el diente 22 como principal queja. Según su informe, había recibido atención previa en una Unidad Básica de Salud y, dada la complejidad de su afección, fue derivada al servicio universitario para su diagnóstico y tratamiento.

En la exploración física extraoral no se observaron alteraciones significativas. En la exploración intraoral se evidenció decoloración de los dientes 11, 12, 21 y 22, así como movilidad palatina del diente 22, una ligera protuberancia en la región anterior izquierda del maxilar superior en el lado vestibular y un aumento de volumen en la región del paladar duro (Figuras 1 y 2).

Este es un artículo de acceso abierto publicado bajo la licencia Creative Commons Attribution, que permite el uso, la distribución y la reproducción sin restricciones en cualquier medio, siempre que se cite correctamente la obra original.

Machine Translated by Google

Año VI, v.1 2026 | Envío: 21/03/2026 | Aceptado: 23/03/2026 | Publicación: 25/03/2026 Figura 1 – Vista frontal de la cavidad oral que muestra la alteración del color de los elementos 11, 12, 21 y 22.



Fuente: archivo de los autores.

Figura 2 – Aumento del volumen en la región del paladar duro.



Fuente: archivo de los autores.

Se solicitaron pruebas de imagen para evaluar la extensión de la lesión. Radiografía
La imagen panorámica reveló una imagen radiolúcida y unilocular, relativamente bien delimitada por un halo.
Lesión radiopaca delgada que afecta los ápices de los dientes 11, 12, 13, 21, 22, 23 y 24 (Figura 3).

Figura 3 – Radiografía panorámica inicial que muestra una extensa lesión radiolúcida unilocular en el maxilar anterior.

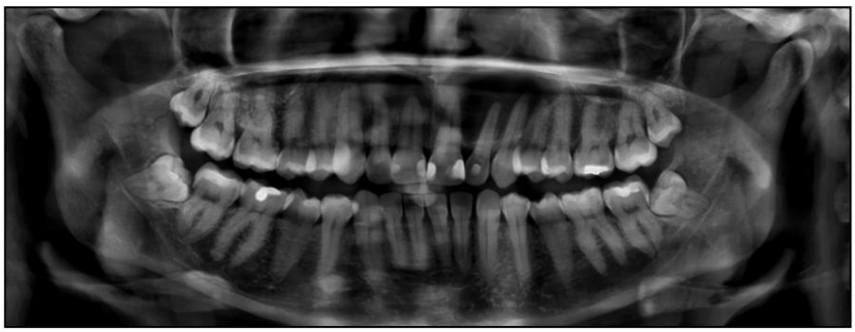

Fuente: archivo de los autores.

La tomografía computarizada de haz cónico mostró una imagen hipodensa y homogénea.
Unilocular, con bordes bien definidos, que abarca los ápices de los dientes 11 y 12, extendiéndose hasta la raíz.
del elemento 13, a la derecha, y los ápices de los elementos 21, 22, 23 y 24, a la izquierda. La evaluación
Las imágenes tridimensionales revelaron la destrucción completa del hueso cortical vestibular y palatino, además de
comunicación entre los lados derecho e izquierdo del maxilar, caracterizando una lesión de gran tamaño

Este es un artículo de acceso abierto publicado bajo la licencia Creative Commons Attribution, que permite el uso, la distribución y la reproducción sin restricciones en cualquier medio, siempre que se cite correctamente la obra original.

Machine Translated by Google

Año VI, v.1 2026 | Envío: 21/03/2026 | Aceptado: 23/03/2026 | Publicación: 25/03/2026 proporciones (Figuras 4, 5 y 6).

Figura 4 – Tomografía computarizada de haz cónico en reconstrucción panorámica, que muestra la extensión de la lesión.

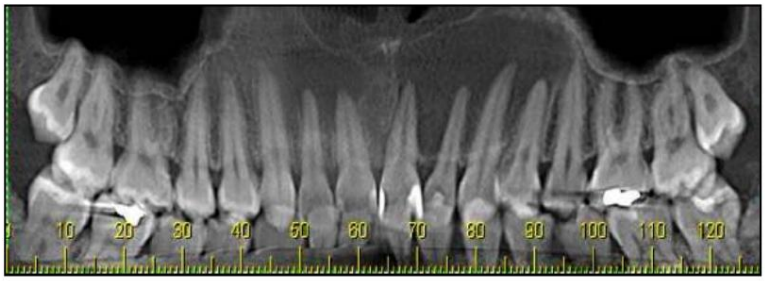

Fuente: archivo de los autores.

Figura 5 – Reconstrucción tridimensional del lado izquierdo, que muestra la pérdida de hueso cortical.

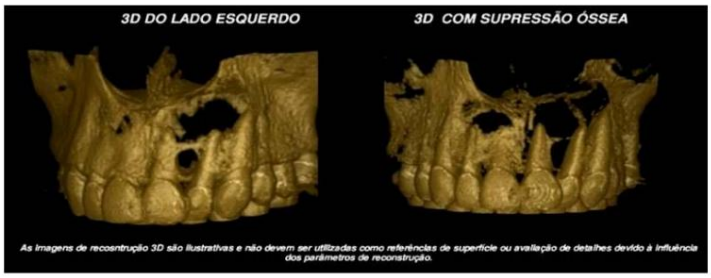

Fuente: archivo de los autores.

Figura 6 – Cortes tomográficos axiales, de superior a inferior, que confirman la comunicación bilateral y la interrupción de las cortezas vestibular y palatina.

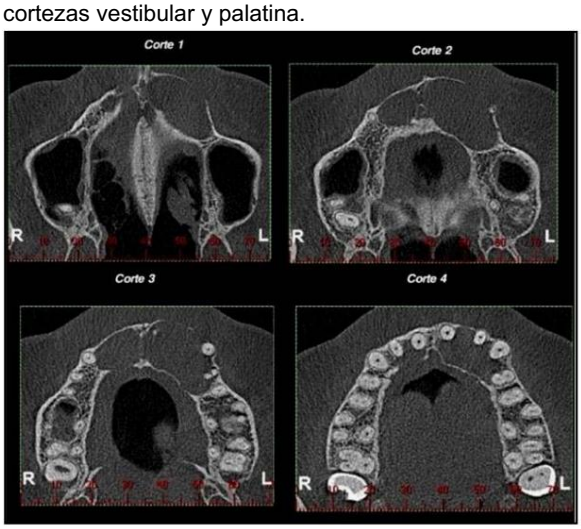

Fuente: archivo de los autores.

La CBCT fue crucial para la planificación quirúrgica, ya que proporcionó información que va más allá...
la capacidad diagnóstica de la radiografía bidimensional, especialmente en lo que respecta a las dimensiones reales de
El hallazgo consiste en una cavidad patológica, pérdida de hueso cortical y comunicación bilateral.
En consonancia con la bibliografía, que destaca la superioridad de la CBCT en la evaluación de las lesiones periapicales.
extenso y en la definición del riesgo quirúrgico y el acceso quirúrgico (PATEL et al., 2019).

Las pruebas de vitalidad pulpar en frío mostraron una respuesta positiva en los dientes 13, 23 y 24.
y una respuesta negativa en los elementos 11, 12, 21 y 22, lo que confirma la necrosis pulpar en este último.
La biopsia por aspiración dio como resultado la obtención de un líquido amarillo-citrino, con una apariencia brillante sugerente.

Este es un artículo de acceso abierto publicado bajo la licencia Creative Commons Attribution, que permite el uso, la distribución y la reproducción sin restricciones en cualquier medio, siempre que se cite correctamente la obra original.

Machine Translated by Google

Año VI, v.1 2026 | envío: 21/03/2026 | aceptado: 23/03/2026 | publicación: 25/03/2026 de cristales de colesterol, seguidos de sangre, reforzando la hipótesis de lesión quística inflamatoria.

La punción con aguja fina, si bien no sustituye a la histopatología, ha demostrado ser un método de examen relevante. complementario en el razonamiento diagnóstico, ya que el aspecto del contenido aspirado es clásicamente asociado con lesiones quísticas odontogénicas inflamatorias. En lesiones radiolúcidas extensas, este paso También ayuda a descartar malformaciones vasculares y reduce el riesgo de complicaciones. intraoperatorio.

Se realizó una biopsia incisional de la lesión a través de una incisión por encima del diente 22, con Desprendimiento mucoperióstico (Figura 7). La destrucción previa de la corteza vestibular hizo innecesario el procedimiento. Necesidad de osteotomía para acceso inicial. El material obtenido se fijó en formalina tamponada. 10% y enviado para análisis anatomopatológico. El examen histopatológico demostró Revestimiento formado por epitelio escamoso estratificado no queratinizado, asociado a un estroma de tejido conectivo. Infiltrado inflamatorio crónico y laxo, cristales de colesterol y hemosiderina, compatible con un quiste. lesión periapical inflamatoria.

Figura 7 – Abordaje quirúrgico inicial para la biopsia incisional de la lesión.



Fuente: archivo de los autores.

El patrón microscópico encontrado coincidía con la descripción clásica de los quistes periapicales. inflamatorio, consolidando la hipótesis diagnóstica planteada en base a la presentación clínica y las pruebas de imagen. Esta cadena de diagnóstico fue importante debido a las lesiones periapicales radiolúcidas Las lesiones extensas requieren diferenciación de los granulomas periapicales, los queratoquistes odontogénicos, ameloblastomas unicísticos y otros cambios osteolíticos de las mandíbulas (CAWSON; ODELL, 2017; KARAMIFAR et al., 2020).

Dada la extensión de la lesión, se optó por un enfoque terapéutico combinado. Elementos 11, Los pacientes 12, 21 y 22 se sometieron a terapia endodóntica debido a necrosis pulpar. La preparación El análisis biomecánico se realizó utilizando limas Flexofile tipo K bajo irrigación con hipoclorito de sodio al 2,5%. Debido a la presencia de abundante exudado purulento, se utilizó medicación intracanalar permanente. con formocresol en una dilución 1:5, con cambios quincenales durante dos meses, asociado con Terapia antibiótica sistémica con amoxicilina y metronidazol. Tras la resolución de la afección infecciosa, Los conductos se obturaron utilizando una técnica de condensación lateral con cemento de resina (Figura 7).

Este es un artículo de acceso abierto publicado bajo la licencia Creative Commons Attribution, que permite el uso, la distribución y la reproducción sin restricciones en cualquier medio, siempre que se cite correctamente la obra original.

Machine Translated by Google
RCMOS – Revista Científica Multidisciplinaria El Conocimiento.
ISSN: 2675-9128. São Paulo-SP.

Año VI, v.1 2026 | envío: 21/03/2026 | aceptado: 23/03/2026 | publicación: 25/03/2026 Figura 7 – Radiografía periapical de los dientes 11, 12, 21 y 22 después de la obturación endodóntica.



Fuente: archivo de los autores.

Aunque el uso de formocresol ahora está sujeto a mayores restricciones y debates, debido a problemas relacionado con la citotoxicidad y la disponibilidad de opciones más biocompatibles, el control de En este caso se logró el control del exudado y la estabilización de la afección infecciosa. La literatura Sin embargo, la medicina contemporánea tiende a favorecer los medicamentos intracanales como el hidróxido de calcio en contextos similares, debido a su mejor perfil biológico y su contribución a la desinfección de sistema de canales y para la reparación de tejidos (ESTRELA, 2018). Este punto merece ser reconocido. Fundamentalmente, sin que ello invalide el resultado clínico obtenido.

Una vez finalizado el tratamiento de endodoncia, el paciente fue derivado al hospital para recibir tratamiento quirúrgico. bajo anestesia general. En la evaluación preoperatoria, se encontraba en buen estado general, orientada y sin anestesia general. Signos de compromiso sistémico. El procedimiento se realizó bajo intubación nasotraqueal, con anestesia local complementaria.

Se realizó una incisión intrasulcular desde el diente 16 hasta el 26, seguida de una disección. Acceso mucoperióstico extenso. Se crearon ventanas óseas quirúrgicas bilaterales para el acceso a Cavidad quística. Se realizó la enucleación completa de la lesión, seguida de un curetaje minucioso de las paredes. A continuación, se irrigaron minuciosamente las prominencias óseas con una solución salina al 0,9%. Posteriormente, se realizó una apicectomía de la... Los elementos afectados fueron tratados mediante resección radicular biselada. El colgajo fue recolocado y suturado. (Figura 8).

Figura 8 – Ventana ósea quirúrgica bilateral para acceder a la lesión.



Fuente: archivo de los autores.

Este es un artículo de acceso abierto publicado bajo la licencia Creative Commons Attribution, que permite el uso, la distribución y la reproducción sin restricciones en cualquier medio, siempre que se cite correctamente la obra original.

Machine Translated by Google

Año VI, vol. 1 2026 | Envío: 21/03/2026 | Aceptado: 23/03/2026 | Publicación: 25/03/2026

La decisión de realizar la enucleación fue coherente con la magnitud de la lesión y la necesidad de...
La extirpación completa de la cápsula patológica también facilita un examen histopatológico exhaustivo.
La marsupialización podría considerarse en otros contextos, especialmente cuando existe un mayor riesgo.
quirúrgica, proximidad crítica a estructuras anatómicas importantes o necesidad de descompresión.
progresivo. En este caso, sin embargo, el buen estado general del paciente, el acceso favorable y la planificación hospitalaria
respaldaron la elección de la extracción completa (PESÁNTEZ ALVARADO; LAFEBRE
CARRASCO, 2025; DOUMARI et al., 2025).

La apicectomía de los elementos afectados formó parte del enfoque conservador para preservar el
dientes, buscando eliminar áreas apicales potencialmente contaminadas y reducir la posibilidad de
persistencia del proceso patológico. En casos extensos, especialmente cuando la lesión involucra
Múltiples ápices y destrucción ósea significativa, asociados a un tratamiento endodóncico previo.
y la cirugía parendodóncica puede aumentar la predictibilidad terapéutica.

En el primer día postoperatorio, el paciente se encontraba en buen estado general y sin dolor.
Importante: sin sangrado activo y tolerando la alimentación oral. Dado de alta del hospital con receta médica.
Medicación, instrucciones de higiene y cuidados postoperatorios.

En la revisión de seguimiento realizada una semana después, el paciente mostró una evolución satisfactoria, sin signos de infección.
dehiscencia o complicaciones locales. La radiografía panorámica se realiza aproximadamente dos
Semanas después del procedimiento, la zona que antes era radiotransparente se volvió opaca.
compatible con la fase inicial de organización del coágulo y el comienzo del proceso de reparación.

Es importante no sobreinterpretar esta imagen inicial. Radiográficamente, dos semanas no es...
suficiente para confirmar la consolidación de la reparación ósea. El verdadero valor del caso reside en el seguimiento clínico.
Examen radiográfico seriado. A los 24 meses, el paciente permaneció asintomático, sin signos clínicos de
Recidiva, con preservación de los elementos dentales y evolución radiográfica compatible.
con reparación progresiva.

Este seguimiento prolongado refuerza sustancialmente el informe. Muchos casos publicados
Fracasan porque solo presentan datos postoperatorios inmediatos o a corto plazo, lo que debilita la conclusión.
En lo que respecta a la estabilidad terapéutica, en este caso, el seguimiento durante 24 meses hace que el resultado sea más sólido.
especialmente teniendo en cuenta la gran extensión inicial de la lesión.

El pronóstico para los quistes periapicales tratados adecuadamente tiende a ser favorable, siempre que
Es necesario eliminar el factor causal, extirpar adecuadamente la cápsula de la lesión y realizar un seguimiento periódico.
En casos extensos, la neoformación ósea puede ser lenta y es necesario un seguimiento a largo plazo.
indispensable para confirmar la estabilidad y descartar la recurrencia (NEVILLE et al., 2016;
IMMANUEL; PANDIAR; KRISHNAN, 2024).

Como limitación inherente a este informe, se reconoce que las generalizaciones son imposibles.
resultados y la ausencia, en este manuscrito, de tomografía tardía que documente la remodelación ósea

Este es un artículo de acceso abierto publicado bajo la licencia Creative Commons Attribution, que permite el uso, la distribución y la reproducción sin restricciones en cualquier medio, siempre que se cite correctamente la obra original.

Machine Translated by Google

Año VI, v.1 2026 | envío: 21/03/2026 | aceptado: 23/03/2026 | publicación: 25/03/2026 final. Aún así, la
combinación de evaluación clínica seriada, documentación radiográfica y

Un seguimiento de 24 meses proporciona suficiente consistencia al resultado observado.

Figura 9 – Radiografía panorámica postoperatoria, aproximadamente 4 meses después de la cirugía, que muestra la fase inicial de reparación ósea.



Fuente: archivo de los autores.

4 consideraciones finales

Este informe demuestra que el quiste periapical inflamatorio, incluso cuando se presenta como
En su forma extensa, con destrucción bilateral del hueso cortical y afectación de múltiples dientes, puede...
ser manejado de manera conservadora, con preservación del diente, siempre que el diagnóstico sea
El plan terapéutico está debidamente establecido e individualizado.

En el caso presentado, la asociación entre tratamiento endodóntico, enucleación quirúrgica,
El curetaje y la apicectomía, realizados en un entorno hospitalario bajo anestesia general, dieron como resultado una evolución.
Resultados clínicos y radiográficos favorables durante 24 meses de seguimiento, sin recurrencia clínica.
detectable.

Este caso refuerza la importancia de la integración entre estomatología, endodoncia y cirugía.
Cirugía oral y maxilofacial, diagnóstico por imágenes y anatomía patológica en el manejo seguro de lesiones extensas de la maxilar anterior.

Financiación

Los autores declaran que este estudio no recibió financiación.

Incompatibilidad

Los autores declaran no tener ningún conflicto de intereses.

Aspectos éticos

El paciente autorizó el uso de datos clínicos, radiográficos y fotográficos con fines académicos.
y científicos, a la vez que preservan su identidad. Los procedimientos descritos siguieron los principios
Directrices éticas aplicables a la publicación de informes de casos.

Este es un artículo de acceso abierto publicado bajo la licencia Creative Commons Attribution, que permite el uso, la distribución y la reproducción sin restricciones en cualquier medio, siempre que se cite correctamente la obra original.

Machine Translated by Google

Año VI, vol. 1 2026 | Envío: 21/03/2026 | Aceptado: 23/03/2026 | Publicación: 25/03/2026 Referencias

CAWSON, RA; ODELL, Conceptos básicos de patología y medicina bucal de EW Cawson. 9. ed. Edimburgo: Elsevier, 2017.

DOUMARI, B. et al. Quiste radicular postraumático que afecta a múltiples dientes anteriores: manejo del ápice abierto y enucleación quirúrgica: reporte de un caso. Advances in Oral and Maxillofacial Surgery, [sl], v. 19, p. 100558, 2025.

ESTRELA, C. Endodoncia: ciencia y tecnología. 3ª edición. São Paulo: Artes Médicas, 2018.

IMMANUEL, SA; PANDIAR, D.; KRISHNAN, RP Quistes periapicales: una revisión exhaustiva. Revista de Patología Oral y Maxilofacial, [sl], vol. 28, n.º 1, págs. 149-159, 2024.

KARAMIFAR, K. et al. Lesión periapical endodóntica: una visión general sobre la etiología, el diagnóstico y las modalidades de tratamiento actuales. Journal of Clinical and Experimental Dentistry, [sl], vol. 12, n.º 7, págs. e686-e693, 2020.

NAIR, PNR Sobre las causas de la periodontitis apical persistente: una revisión. International Endodontic Journal, [sl], vol. 39, n.º 4, págs. 249-281, 2006.

NEVILLE, BW et al. Patología oral y maxilofacial. 4.ª ed. St. Louis: Elsevier, 2016.

OSORIO, NR et al. El paradigma del quiste radicular inflamatorio: aspectos biológicos a considerar. European Endodontic Journal, [sl], v. 8, no. 1, p. 20-36, 2023.

PATEL, S. et al. Tomografía computarizada de haz cónico en endodoncia: una revisión de la literatura. Revista Internacional de Endodoncia, [sl], vol. 52, n.º 8, págs. 1138-1152, 2019.

PESÁNTEZ ALVARADO, JM; LAFEBRE CARRASCO, MF Un quiste radicular con pérdida ósea extensa requiere tratamiento quirúrgico y endodóncico: presentación de caso y revisión de la literatura. Case Reports in Dentistry, [sl], 2025.

SANTOSH, ABR Quistes odontogénicos. Clínicas Dentales de Norteamérica, [sl], vol. 64, n.º 1, pág. 105-119, 2020.

Este es un artículo de acceso abierto publicado bajo la licencia Creative Commons Attribution, que permite el uso, la distribución y la reproducción sin restricciones en cualquier medio, siempre que se cite correctamente la obra original.