RCMOS – Revista Científica Multidisciplinar O Saber.
ISSN: 2675-9128. São Paulo-SP.
Ano IV, v.1, n.2, ago./ dez 2024. | submissão: 18/11/2024 | aceito: 20/11/2024 | publicação:22/11/2024

DERMATITE ALÉRGICA À PICADA DE ECTOPARASITAS (DAPE): RELATO DE CASO E O USO DE CLORPIRIFÓS

ALLERGIC DERMATITIS TO ECTOPARASITE BITE (DAPE): CASE REPORT AND USE OF CHLORPYRIFOS

Mariana Silvestre de Oliveira Donatilio - Faculdade Serra Dourada
Márcia Cristina Pires Ferrão
Wanessa Ferreira Boabaid

RESUMO
Na prática clínica de pequenos animais, os casos de dermatites em cães é comum. A dermatite atópica a picada de ectoparasitas é uma das patologias dermatológicas frequentes em cães e gatos, sendo associada a proteína da saliva desses parasitas. O objetivo deste trabalho é apresentar um caso clínico de DAPP em canino, contextualizado por uma revisão de literatura sobre a patologia. No relato de caso, será detalhado o diagnóstico, tratamento e manejo do animal afetado. Conclui-se, com base na literatura e na descrição que o controle dos ectoparasitas é o principal tratamento para a dermatite.
Palavras-chave: Pulga. Dermatologia. Pequenos animais.

ABSTRACT
In clinical practice with small animals, cases of dermatitis in dogs are common. Atopic dermatitis caused by ectoparasite bites is one of the common dermatological pathologies in dogs and cats, being associated with proteins in the saliva of these parasites. The objective of this work is to present a clinical case of DAPP in a canine, contextualized by a literature review on the pathology. In the case report, the diagnosis, treatment and management of the affected animal will be detailed. It is concluded, based on the literature and the description, that the control of ectoparasites is the main treatment for dermatitis.
Keywords: Flea. Dermatology. Small animals.

1. INTRODUÇÃO

Patologias dermatológicas são comuns na rotina médica veterinária. Dermatites associadas a ectoparasitas são frequentes em cães, afetando sua qualidade de vida, pois aumenta o prurido e o incômodo com os parasitas. A pulga é vista como o principal agente causador devido a uma proteína em sua saliva que causa sensibilidade no animal hospedeiro (Moraes, 2021, p.3; Silva et al, 2012, p.2).

A presente pesquisa possui como principal objetivo a descrição de um caso clínico de um cão que apresentou sensibilidade à picada de pulga e possuindo sucesso no controle da dermatite. Além disso, como objetivos específicos visa descrever a etiologia e fisiopatologia da DAPE; elucidar os principais sinais clínicos apresentados; esclarecer os meios de diagnósticos.

Para isso, foi utilizado uma pesquisa bibliográfica sucinta e descritiva sobre as principais características da patologia. Utilizando como bancos de dados o Google acadêmico e SciElo, os critérios de inclusão visam pesquisas atuais entre 2012 a 2023, possuindo como prioridade pesquisas dos últimos cinco anos. Os critérios de exclusão incluíam pesquisas desatualizadas (após 2012) e que fugiam do tema principal deste projeto.

2 MARCO TEÓRICO

2.1 ETIOLOGIA E FISIOPATOLOGIA

Casos dermatológicos são os mais frequentes na rotina clínica de pequenos animais, sendo cerca de 50% dos atendimentos dermatológicos associados a dermatites alérgicas (TECSA, 2020). Esta patologia é sazonal, diretamente relacionada ao ciclo de ectoparasitas como pulgas (principais agentes causadores) e carrapatos (Moraes, 2021, p.2).

Sua maior ocorrência é no verão, por serem quentes e úmidos. Porém, em regiões tropicais está dermatopatia pode ser perene, pois o clima constantemente favorece a proliferação destes ectoparasitas. A apresentação clínica se manifesta em animais entre 3 a 5 anos de idade, não possui predisposição sexual, mas algumas

Este é um artigo publicado em acesso aberto (Open Access) sob a licença CreativeCommons Attribution, que permite uso, distribuição e reprodução em qualquer meio, sem restrições desde que o trabalho original seja corretamente citado.

raças tendem a apresentar com mais facilidade tal alergia, como Chow Chow, Pastor De Pireneus, Fox Terrier, Pequinês e Spaniel (Moraes, 2021, p.4).

Esta patologia consiste em uma inflamação crônica do tecido epitelial, acometendo principalmente os cães. O processo alérgico ocorre pela inoculação da saliva da pulga quando realizam o repasto sanguíneo - alimentação - os componentes anticoagulantes e a proteína presente estimulam o sistema imunológico do animal dando início ao processo alérgico (Silva *et al*, 2012, p.2).

É importante destacar que cada animal possui seu limiar de prurido e quando excedido os sinais clínicos surgem. A hipersensibilidade à saliva da pulga aparece a partir de um hapteno de baixo peso molecular e dois alérgenos com peso maior que aumentam a ligação de colágeno da derme acarretando o aparecimento da DAPE (Martins, 2022, p.13).

Cerca de 80% dos cães apresentam sensibilidade ao antígeno denominado Cte f1 que estimula a resposta IgE agredindo a barreira tegumentar e predispondo a alérgenos ambientais. As principais espécies de pulgas encontradas no país são: *Ctenocephalides felis* e *Ct. canis*, e seu ciclo completo varia de 12 dias a 190 dias de acordo com o clima, possuindo como temperatura ideal entre 21° a 27°C (Martins, 2022, p.14). Seu desenvolvimento é realizado no ambiente e, somente, se alimentam no animal, a partir disso foi desenvolvido a Figura 1.

Figura 1 Incidência das fases da pulga

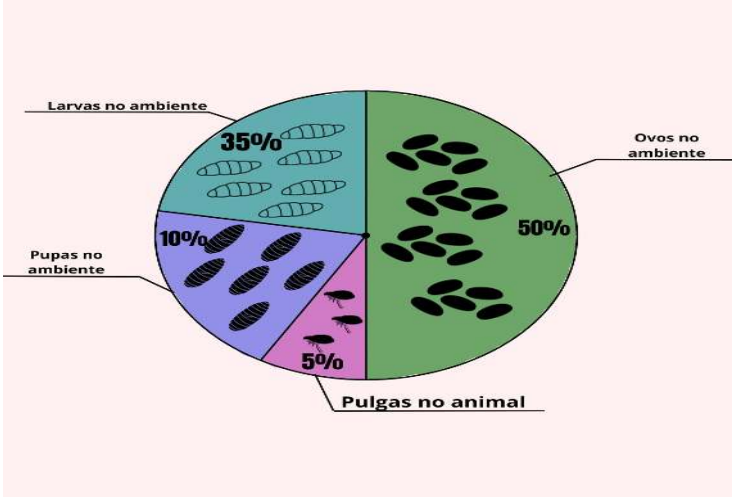

Fonte: Autoria própria

Baseado na figura é possível notar que além do controle de pulgas no animal é importante recomendar a limpeza do ambiente. Estes ectoparasitas passam por metamorfoses e seus ovos não possuem aderência ao pelo dos animais, sendo depositados em frestas úmidas e aquecidas no ambiente (Martins, 2022, p.15).

2.2 SINAIS CLÍNICOS E DIAGNÓSTICO CLÍNICO

A área lombossacral caudodorsal (Figura 2) é a principal para o aparecimento dos sinais clínicos, mas pode surgir, também, em ponta de causa, caudomedial das coxas, abdome e flancos. A apresentação clínica da DAPE é vista como prurido intenso, erupções papulares e crostosas, levando a uma seborreia, alopecia, hiperpigmentação dos locais afetados e pode piodermite (Oliveira et al, 2012, p.1; TECSA, 2020).

Figura 2 Local de maior incidência de lesões pela DAPE

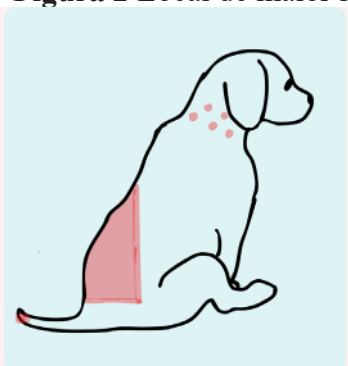

Este é um artigo publicado em acesso aberto (Open Access) sob a licença CreativeCommons Attribution, que permite uso, distribuição e reprodução em qualquer meio, sem restrições desde que o trabalho original seja corretamente citado.

Fonte: Autoria própria

Quando há um grau de infecção da derme muito elevado, o animal passa a apresentar um odor intenso causado por patógenos secundários a alergia, como *Malassezia dermatitis*, *Sarcoptes scabiei* e *Demodex spp*, intensificando o prurido e lesões agravando o prognóstico do paciente (Hensel et al, 2015, p.4).

Clinicamente, as lesões são bem sugestivas pela sua morfologia e localização, podendo se aliar com o histórico clínico do paciente e exame físico. Conforme cita Moraes (2021, p.7) o padrão ouro para o diagnóstico da DAPE é a anamnese e resposta terapêutica, mas o Laboratório TECSA (2020) cita que pode ser solicitado um teste laboratorial que identifica IgE específica a picada de pulga em ensaio sorológico semi-quantitativo pelo método ELISA.

2.3 TRATAMENTO E CONTROLE

O tratamento é essencial para garantir um alívio do desconforto do animal. Caso as lesões estejam infectadas, o uso de antiinflamatórios e antibióticos é recomendado. O uso de anti-pulgas comerciais como o fluralaner e o fipronil apresentam boa resposta terapêutica no controle do parasita. Porém, como a presença destes parasitas é mais encontrada no ambiente, a limpeza e exterminação destes é primordial (Morais, 2021, p.11).

Além disso, o uso de prednisolona é recomendado para o controle do prurido, ao ser realizado de forma crônica a retirada gradativa deve ser realizada. Banhos com produtos antissépticos para manter o controle da infecção é recomendado, como a clorexidina e shampoos anti-parasitários para reforçar o controle dos ectoparasitas (Oliveira et al, 2012, p.3).

O uso de Clorpirifós como controle de parasitas durante o tratamento de DAPE não foi encontrado nas literaturas. Porém, sabe-se que o mesmo é um organofosforado que atua no bloqueio e degradação da acetilcolina através da inibição da acetilcolinesterase. É um fármaco lipossolúvel, sendo rapidamente absorvido pela pele e mucosas e distribuído no organismo. São oxidados pelo fígado e excretados pelos rins (Barros; Stasi, 2012, p.482).

O uso inadequado pode levar a uma intoxicação, causando dor abdominal, diarreia, poliúria, sialorreia, miose, bradicardia e tremores. Sendo importante o monitoramento do animal em após colocar a coleira no mesmo (Spinosa; Górniak; Bernardi, 2023, 688).

3. MATERIAL E MÉTODO

Esta pesquisa utiliza uma abordagem qualitativa, com foco em uma revisão de literatura sistemática e objetiva. A coleta de dados foi conduzida principalmente por meio do Google Acadêmico, com a inclusão de estudos publicados nos últimos cinco anos, garantindo a atualidade e relevância das informações. Os artigos selecionados foram aqueles que oferecem contribuições significativas para a compreensão do tema em questão, com ênfase na aplicabilidade prática dos resultados nas decisões clínicas.

Além da revisão da literatura, será apresentado um estudo de caso de um cão sem raça definida (SRD), com idade aproximada de 3 anos. No estudo de caso, serão detalhadas as características clínicas, o processo diagnóstico e as intervenções terapêuticas adotadas, permitindo uma análise aprofundada das ações clínicas implementadas no manejo do paciente.

3. RESULTADOS E DISCUSSÃO

Foi atendido em domicílio um canino, castrado, de aproximadamente 3 anos e pesando 15,1 kg. A queixa principal referida era de alopecia localizada na região lombossacral e dorsal, associada a coceira intensa, hiperpigmentação e escoriações de aspecto inflamatório (Figura 3 e 4).

Figura 3 alopecia e escoriações

Este é um artigo publicado em acesso aberto (Open Access) sob a licença CreativeCommons Attribution, que permite uso, distribuição e reprodução em qualquer meio, sem restrições desde que o trabalho original seja corretamente citado.



Fonte: Autoria própria

Ao levantar o histórico clínico do paciente a tutora relatou ter dificuldades no combate de ectoparasitas do local (sendo este com vegetação rasteira) e que possuía mais outros quatro caninos na residência, mas somente o atendido apresentava alopecia (os demais animais apresentavam o prurido).

Figura 4 Escoriação



Fonte: Autoria própria

É possível notar que a sintomatologia apresentada pelo paciente condiz com a literatura, Oliveira et al (2012, p.1) afirma em sua pesquisa que os principais sintomas da DAPE incluem alopecia e prurido lombossacral associado a hiperpigmentação cutânea. Além disso, Moraes (2021, p. 4) cita que em decorrência da irritação, o animal pode se autoflagelar causando alopecia, escoriações e seborreia, assemelhando-se ao caso descrito na presente pesquisa.

No exame físico do paciente foi possível notar frequência cardíaca e respiratória normais, temperatura de 37,1°C, mucosas normocoradas e teste de turgor cutâneo normal. Apesar dos parâmetros terem sido encontrados na normalidade, ao analisar o animal foi encontrado um carrapato (Rhipicephalus sanguineus), com autorização do tutor, foi feita vistoria em todos os animais da residência, constatando infestação por ectoparasitas.

Sendo assim, nos estudos realizados por Hensel et al (2015, p.4) e Moraes (2021, p.5) o diagnóstico da dermatite alérgica à picada de pulga é realizado a partir das anamnese e resposta à terapia instituída. Baseado nisto, a médica veterinária responsável sugeriu tal patologia, iniciando tratamento medicamentoso com prednisolona 10 mg SID por 6 dias com a finalidade de reduzir o prurido.

Ademais, foi solicitado limpeza rigorosa do ambiente com solução ectoparasiticida com deltametrina,

Este é um artigo publicado em acesso aberto (Open Access) sob a licença CreativeCommons Attribution, que permite uso, distribuição e reprodução em qualquer meio, sem restrições desde que o trabalho original seja corretamente citado.

diluído 10ml/5L. Foi enfatizado ao tutor a importância do uso de proteção para a limpeza do local e afastar os animais durante 24 horas do local de limpeza.

Baseado nisso, além do controle ambiental, foi prescrito o uso de coleira antipulgas para todos os animais, sendo a de escolha a coleira antipulgas com o princípio ativo Clorpirifós. Este princípio age inibindo a acetilcolina do parasita, afetando seu desenvolvimento e o levando à morte (Spinosa; Górniak; Bernardi, 2023, p.688).

Cerca de 4 semanas após o tratamento com o antiinflamatório e a colocação da coleira, a infestação pelos ectoparasitas foi declarada como controlada. No animal ocorreu crescimento parcial dos pelos nas lesões cutâneas (Figura 5), sendo possível notar a eficiência do tratamento instituído pela veterinária.

Figura 5 Recuperação total das lesões e prurido



Fonte: Autoria própria

CONSIDERAÇÕES FINAIS

Diante ao exposto, é possível concluir que o uso da coleira com o Clorpirifós foi eficaz para o controle de ectoparasitas e manejo da dermatite alérgica à picada de ectoparasitas. Além disso, o manejo com antiinflamatório esteroidal auxilia no controle do prurido e incômodo do animal.

Portanto, o controle de pulgas e carrapatos se mostra essencial para os animais, diminuindo a incidência de patologias como a descrita. Ademais, o conhecimento de um bom protocolo de tratamento para a DAPE é importante para profissionais da área, pois é considerada comum na rotina clínica de pequenos animais.

REFERÊNCIAS

BARROS, Ciro M.; STASI, Luiz Claudio D. Farmacologia Veterinária. Barueri: Manole, 2012. E-book. p.482. ISBN 9788520449981. Disponível em: https://integrada.minhabiblioteca.com.br/reader/books/9788520449981/. Acesso em: 30 out. 2024.

HENSEL, P. et al. Canine atopic dermatitis: detailed guidelines for diagnosis and allergen identification. BMC Vet Res 11, 196 (2015). Disponível em: https://doi.org/10.1186/s12917-015-0515-5. Acesso em: 15 out. 2024

MARTINS, Amanda. Controle da dermatite alérgica a picada de pulgas (DAPP) em cães. 2022. Trabalho de Conclusão de Curso (Graduação em Medicina Veterinária) – Curso de Medicina Veterinária, Instituição Anhanguera. Disponível em: https://repositorio.pgsscogna.com.br/handle/123456789/20833. Acesso em: 24 out. 2024.

MORAES, Lais de Jesus. Avaliação do prick test como método auxiliar no diagnóstico de dermatite alérgica à picada de pulga em cães. 2021. Dissertação (Mestrado em Ciências Veterinárias) – Instituto de Veterinária, Universidade Federal Rural do Rio de Janeiro, Seropédica, RJ. Disponível em: https://tede.ufrrj.br/jspui/bitstream/jspui/6556/2/2021%20-%20Lais%20de%20Jesus%20Moraes.pdf. Acesso em: 23 out. 2024.

Este é um artigo publicado em acesso aberto (Open Access) sob a licença CreativeCommons Attribution, que permite uso, distribuição e reprodução em qualquer meio, sem restrições desde que o trabalho original seja corretamente citado.

OLIVEIRA, et al. Dermatite alérgica à picada de pulga: relato de caso. In: XV Mostra de Iniciação Científica da Unicruz, 2020. Disponível em: https://home.unicruz.edu.br/seminario/downloads/anais/ccs/dermatite%20alergica%20a%20picada%20de%20pulga%20relato%20de%20caso.pdf. Acesso em: 16 out. 2024.

SILVA, Nara Cristina et al. Dermatite alérgica à picada de pulga – diagnóstico clínico. Goiânia: Universidade Federal de Goiás, 2012. Disponível em: https://files.cercomp.ufg.br/weby/up/399/o/NARA_CRISTINA_SILVA.pdf. Acesso em: 15 out. 2024.

SPINOSA, Helenice de S.; GÓRNIAK, Silvana L.; BERNARDI, Maria M. Farmacologia Aplicada à Medicina Veterinária. 7th ed. Rio de Janeiro: Guanabara Koogan, 2023. E-book. p.688. ISBN 9788527738941. Disponível em: https://integrada.minhabiblioteca.com.br/reader/books/9788527738941/. Acesso em: 30 out. 2024.

TECSA. Dermatite alérgica a picada de pulgas - DAPP. 2020. Disponível em: https://www.tecsa.com.br/assets/pdfs/DERMATITE%20AL%C3%89RGICA%20A%20PICADA%20DE%20PULGAS.pdf. Acesso em: 30 out. 2024.

Este é um artigo publicado em acesso aberto (Open Access) sob a licença CreativeCommons Attribution, que permite uso, distribuição e reprodução em qualquer meio, sem restrições desde que o trabalho original seja corretamente citado.