Machine Translated by Google

RCMOS - Revista Científica Multidisciplinaria El Conocimiento.
ISSN: 2675-9128. São Paulo-SP.

Año VII, vol. 1, 2026 | Envío: 10 de abril de 2026 | Aceptación: 11 de abril de 2026 | Publicación: 13 de abril de 2026

Tratamiento del pie equinovaro congénito con el método de Ponseti: Serie de casos en pacientes Pediatría

Tratamiento del pie equinovaro congénito con el método de Ponseti: Serie de casos en pacientes pediátricos

Gabriel Aguiar Rocha*
Graduado en Medicina por la Universidad de Rio Verde – Campus Goianésia
Universidad de Río Verde – campus de Goianésia
Goianésia - Goiás, Brasil
gabrielaguiar256@gmail.com | https://orcid.org/0009-0000-6431-9940

Luiz Fernando Rocha Luz Ferreira
Licenciado en Medicina por el Instituto Presidente Antônio Carlos – Porto Nacional
Instituto Presidente Antônio Carlos – Porto Nacional
Puerto Nacional – Tocantins, Brasil
drluizfernandorocha@gmail.com | https://orcid.org/0009-0006-1034-4490

Revaldo Afonso Silva Junior
Licenciado en Medicina por el Centro Universitario de Mineiros (UNIFIMES).
Centro Universitario de Mineiros (UNIFIMES)
Mineros – Goiás, Brasil
revaldojunior2010@hotmail.com | https://orcid.org/0000-0002-1751-6711

Juan Enrique Meneses Xavier
Se graduó en Medicina por la Universidad de Río Verde, campus de Aparecida.
Universidad de Río Verde - campus Aparecida
Goiânia - Goiás, Brasil
jhxavier46@gmail.com | https://orcid.org/0009-0004-5740-4265

Juliano Bernadelli Guerra se
licenció en Medicina por la Universidad Federal de Pará (UFPA).
Universidad Federal de Pará
Belém - Pará, Brasil
bernadellijuliano@gmail.com | https://orcid.org/0009-0005-2501-9853

Autor correspondiente: Gabriel Aguiar Rocha
Calle 37 Sur, lote 6, departamento 1803, manzana A. Código postal 71931-540. Águas Claras, Brasilia – DF. gabrielaguiar256@gmail.com

Resumen

El pie equinovaro congénito es una deformidad común que, si no se trata adecuadamente, puede comprometer la función motora. El método Ponseti es actualmente el tratamiento conservador de elección, con altas tasas de éxito. En este contexto, este estudio tiene como objetivo analizar la evolución clínica y funcional de cuatro pacientes pediátricos diagnosticados con pie equinovaro congénito que se sometieron a tratamiento con el método Ponseti. Se presenta una serie de casos descriptiva y observacional que involucra a cuatro recién nacidos diagnosticados con pie equinovaro congénito idiopático, tratados en el servicio de ortopedia de un hospital público en Brasilia. Los pacientes se sometieron a corrección utilizando el método Ponseti, con manipulaciones seriadas, inmovilización con yeso y tenotomía cuando fue necesario. Se analizaron tres pacientes femeninos y uno masculino. El tratamiento comenzó a los 11 días de edad, a las seis semanas o en las primeras semanas de vida. Dos pacientes presentaron deformidad bilateral y dos con deformidad unilateral izquierda. El número de semanas de yeso varió de cinco a once, con corrección progresiva a través de manipulaciones y cambios seriados de yeso. En todos los casos se realizó tenotomía percutánea del tendón de Aquiles entre la quinta y la duodécima semana. No se presentaron complicaciones relacionadas con el tratamiento. Esta serie de casos refuerza la eficacia y seguridad del método Ponseti, demostrando una corrección satisfactoria de la deformidad. Se observó variabilidad en el tiempo de inmovilización y en el momento de la tenotomía.

Este artículo se publica en acceso abierto bajo la licencia Creative Commons Attribution, que permite el uso, la distribución y la reproducción sin restricciones en cualquier medio, siempre que se cite correctamente la obra original.

Machine Translated by Google
RCMOS - Revista Científica Multidisciplinaria El Conocimiento.
ISSN: 2675-9128. São Paulo-SP.

Año VII, vol. 1, 2026 | Envío: 10 de abril de 2026 | Aceptación: 11 de abril de 2026 | Publicación: 13 de abril de 2026

Esto pone de relieve la necesidad de una conducta individualizada y un seguimiento sistemático de la misma.
Prevención de recaídas.
Palabras clave: Pie equinovaro. Anomalías congénitas. Manipulación ortopédica.

Abstracto

El pie equinovaro congénito es una deformidad común que puede comprometer la función motora si no se trata adecuadamente. El método Ponseti es actualmente el tratamiento conservador de elección, mostrando altas tasas de éxito. En este contexto, este estudio tiene como objetivo analizar la evolución clínica y funcional de cuatro pacientes pediátricos diagnosticados con pie equinovaro congénito que fueron tratados con el método Ponseti. Se presenta una serie de casos descriptiva y observacional que involucra a cuatro recién nacidos diagnosticados con pie equinovaro congénito idiopático que fueron tratados en el servicio de Ortopedia de un hospital público en Brasilia. Los pacientes fueron sometidos a corrección utilizando el método Ponseti, con manipulaciones seriadas, inmovilización con yeso y tenotomía cuando fue necesario. Se analizaron tres pacientes femeninos y uno masculino.

El tratamiento se inició a los 11 días de edad, a las seis semanas o en las primeras semanas de vida. Dos pacientes presentaron deformidad bilateral y dos, deformidad unilateral izquierda. El número de semanas de inmovilización con yeso varió de 5 a 11, con corrección progresiva mediante manipulaciones y cambios seriados de yeso. En todos los casos se realizó tenotomía percutánea del tendón de Aquiles entre la quinta y la duodécima semana. No se presentaron complicaciones relacionadas con el tratamiento. Esta serie de casos refuerza la eficacia y seguridad del método Ponseti, demostrando una corrección satisfactoria de la deformidad. La variabilidad en el tiempo de inmovilización y el momento de la tenotomía resalta la necesidad de un tratamiento individualizado y un seguimiento sistemático para prevenir la recurrencia.

Palabras clave: Pie equinovaro. Anomalías congénitas. Manipulación ortopédica.

1. Introducción

El pie equinovaro congénito (PEC), también conocido como pie equinovaro congénito, es uno de los Las malformaciones musculoesqueléticas más comunes en la infancia, con una incidencia estimada de 1 a 2 [1,2] casos por cada mil nacidos vivos, siendo tres veces más frecuente en niños y pudiendo presentarse de forma unilateral o bilateral en el 50% de los casos.

Una afección compleja que afecta al tobillo y al pie, y que produce cambios en los huesos, músculos, tendones y ligamentos, que pueden causar discapacidad, dolor y deterioro de la calidad de vida si no se tratan. tratado. [3,4]

Históricamente, el tratamiento del pie equino incluía extensas intervenciones quirúrgicas, que, aunque Si bien resultaron eficaces a corto plazo, se asociaron con complicaciones tardías como rigidez y dolor en las articulaciones. crónicas y recaídas. En este contexto, el método Ponseti, desarrollado en la década de 1940 por Según el ortopedista Ignacio Ponseti, se ha destacado como el enfoque terapéutico de elección para ofrecer resultados funcionales superiores y una menor tasa de complicaciones.[1,3] Este método es mínimamente invasivo y basado en manipulaciones seriadas seguidas de inmovilización con un yeso, además de la posible realización de tenotomía percutánea del tendón de Aquiles y el uso de ortesis de mantenimiento. [3]

El método Ponseti es el estándar de oro en el tratamiento, con una tasa de éxito de hasta el 95% cuando se inicia en el primer año de vida. [1,4] Consiste en una fase de corrección con manipulaciones semanales.

Este artículo se publica en acceso abierto bajo la licencia Creative Commons Attribution, que permite el uso, la distribución y la reproducción sin restricciones en cualquier medio, siempre que se cite correctamente la obra original.

Machine Translated by Google

y la inmovilización con yesos (de 4 a 6 cambios), seguida de tenotomía del tendón de Aquiles y el uso de Molde de yeso final. Después de la corrección, comienza la fase de mantenimiento con el uso de una ortesis de abducción, que Mantiene la alineación corregida hasta los 4 o 5 años de edad. El uso adecuado de la ortesis reduce las tasas de recurrencia.[4] El objetivo del tratamiento es corregir gradualmente las deformidades, logrando un pie plantígrado, flexible e indoloro.[1]

Cabe señalar que el éxito del método Ponseti depende de un tratamiento adecuado y... Es necesario un seguimiento regular para prevenir recaídas; por lo tanto, el seguimiento del paciente es un factor clave, incluyendo la prevención del abandono del tratamiento. [5] Aunque es seguro, puede presentar Complicaciones, como irritación cutánea o lesiones causadas por el yeso, así como eventos adversos poco frecuentes relacionados con la tenotomía, como sangrado, infección y lesión neurovascular. [6]

Aunque el tratamiento puede causar retrasos menores en el desarrollo motor grueso, El mayor reto reside en el cumplimiento del protocolo completo, especialmente en el uso continuado de la ortesis. Las dificultades financieras, las molestias y las barreras para acceder al servicio son factores que comprometen... Esta adherencia. El uso inadecuado de la ortesis produce altas tasas de recaída: 100% en primera instancia. 80% en el primer año, 80% en el segundo, 60% en el tercero y 30% en el cuarto año. [6]

Este estudio, al presentar una serie de casos de recién nacidos con pie equinovaro congénito, Tratado mediante el método Ponseti, busca resaltar la aplicación práctica, los desafíos enfrentados y la Resultados clínicos logrados en un entorno de atención real. Desde una perspectiva profesional, El estudio refuerza la importancia de la formación práctica para los médicos residentes en la realización de técnicas. Los métodos consolidados, como el método Ponseti, contribuyen al desarrollo de las habilidades clínicas. y la toma de decisiones basada en la evidencia. Además, permite al profesional reflexionar. Analizar críticamente los protocolos de atención y buscar mejoras continuas en la atención al paciente.

Desde una perspectiva social, la investigación adquiere especial relevancia ya que aborda una condición que, si no se tratan adecuadamente, pueden comprometer gravemente la movilidad y la calidad de vida. La vida del niño. Al documentar casos exitosos en el uso de una técnica accesible y eficaz, el estudio Esto refuerza la importancia del diagnóstico y tratamiento precoces en los servicios de salud pública. Contribuyendo a la promoción de la equidad en la atención pediátrica.

En el ámbito académico, este informe de caso pretende llenar un vacío en la literatura local. especialmente en regiones con pocos registros sistematizados sobre la práctica clínica en el tratamiento del pie equinovaro congénito. Como lo destacan Smythe et al.,[2] “datos epidemiológicos sobre el pie equinovaro Las malformaciones congénitas son incompletas en muchas partes del mundo, particularmente en los países de ingresos bajos y medios. ingresos, donde los sistemas de salud tienen pocos recursos”. Esta escasez de datos dificulta Esto dificulta la planificación de políticas públicas y limita la visibilidad de esta afección en las agendas de salud globales. Al registrar y analizar la evolución de cuatro casos específicos, este estudio proporciona información valiosa para ambos.

Este artículo se publica en acceso abierto bajo la licencia Creative Commons Attribution, que permite el uso, la distribución y la reproducción sin restricciones en cualquier medio, siempre que se cite correctamente la obra original.

Machine Translated by Google

Año VII, vol. 1, 2026 | Envío: 10 de abril de 2026 | Aceptación: 11 de abril de 2026 | Publicación: 13 de abril de 2026

tanto para mejorar la asistencia como para futuras investigaciones en la zona.

Dada la relevancia clínica y los desafíos prácticos en el manejo del pie equinovaro, este
Este estudio propone reportar y analizar una serie de cuatro casos clínicos de pacientes recién nacidos.
tratado utilizando el método Ponseti. Basado en un análisis retrospectivo de registros médicos,
Los registros de pacientes y los exámenes de imagen se utilizan para describir el proceso terapéutico e identificar...
variaciones entre casos y evaluar los resultados clínicos observados. Por lo tanto, se espera contribuir a
el registro y el intercambio de experiencias clínicas que refuerzan la eficacia del método y
Puede servir de base para la práctica clínica en ortopedia pediátrica.

En este contexto, el estudio tiene como objetivo analizar la evolución clínica y funcional de cuatro
Pacientes pediátricos diagnosticados con pie equinovaro congénito sometidos a tratamiento con el método
Por Ponseti.

2 Metodología

Este estudio se caracteriza por ser observacional, de un solo grupo y descriptivo. Es un...
Informe de caso de cuatro pacientes recién nacidos diagnosticados con pie equinovaro congénito idiopático.
Pacientes tratados en el departamento de ortopedia de un hospital público en Brasilia. El análisis de datos incluyó
Revisión del estado clínico de los pacientes antes, durante y después del procedimiento. El estudio fue aprobado por el Comité
de Ética en Investigación (CEP) de la Fundación para la Enseñanza y la Investigación en Ciencias.
de Salud (FEPECS) (CAAE n. 92278925.6.0000.5553, Dictamen n. 7.941.626, 1 de noviembre de
2025).

Los informes de casos no están exentos de riesgos. Uno de los principales riesgos de este tipo de estudio...
Esto se refiere a la violación del secreto y la confidencialidad de los datos personales que permiten identificar a las personas.
el participante en la investigación. Para minimizar estos riesgos, me comprometo a excluirlos de mi estudio.
cualquier forma de identificación del participante sin su consentimiento. Cualquier información sobre
Se evitó un enfoque de diseño que permitiera la identificación de los participantes y no se utilizaron datos personales.
tales como nombre, apodo, iniciales, números de registro de documentos personales, información postal
información personal, número de teléfono personal, direcciones de correo electrónico, número de historial médico, afiliación o cualquier otra información.
otro que puede identificar al participante. También se observa que, en lo que respecta a la mitigación de riesgos, no...
No se utilizaron imágenes, ya fueran físicas, procedentes de sus historiales médicos o de exámenes de diagnóstico por imagen;
Se realizaron pruebas bioquímicas que contenían su identificación.

Esta investigación ofrece beneficios directos para el paciente, la comunidad médica y la construcción de
conocimiento. Para el paciente, aunque no hay beneficio directo, ya que el tratamiento y el
El seguimiento ya se ha realizado de acuerdo con el protocolo institucional; el estudio contribuye a la
Mejora continua de la atención prestada, lo cual se refleja positivamente en los servicios ofrecidos.

Este artículo se publica en acceso abierto bajo la licencia Creative Commons Attribution, que permite el uso, la distribución y la reproducción sin restricciones en cualquier medio, siempre que se cite correctamente la obra original.

Machine Translated by Google
RCMOS – Revista Científica Multidisciplinaria El Conocimiento.
ISSN: 2675-9128. São Paulo-SP.

Año VII, vol. 1, 2026 | Envío: 10 de abril de 2026 | Aceptación: 11 de abril de 2026 | Publicación: 13 de abril de 2026

perspectivas de futuro y la calidad de la atención ofrecida.

Para la comunidad médica, el estudio ofrece una oportunidad de aprendizaje basada en...
en experiencias, fomentando la práctica reflexiva y basada en la evidencia. El análisis de una
Las series de casos contribuyen al reconocimiento de patrones clínicos, al manejo de las complicaciones y a la
Tomar decisiones más seguras y mejorar el rendimiento en ortopedia pediátrica.

Desde un punto de vista científico, el estudio ayuda a llenar lagunas en la literatura nacional.
especialmente en el contexto de los servicios de salud pública, donde la documentación no siempre está disponible.
un análisis sistematizado de los resultados obtenidos utilizando el método Ponseti. Al compartir estas experiencias,
Este trabajo refuerza la base de evidencia disponible y fomenta el debate sobre los protocolos de atención.
y puede inspirar nuevas investigaciones destinadas a mejorar el acceso, la adherencia y los resultados en
Tratamiento del pie equinovaro congénito.

3 informes de casos

3.1 Caso 1

Una recién nacida de 6 semanas de edad fue diagnosticada con pie equinovaro.
Parálisis unilateral izquierda idiopática congénita. El tratamiento se inició según el método Ponseti.
con la aplicación de yesos semanales. En la primera semana, se aplicó yeso corrector con el objetivo de...
Corrección de la pronación del antepié, mantenida durante 7 días.



Figura 1 – Caso 1 – Primera consulta realizada: A) Evaluación clínica inicial que muestra una deformidad compatible con pie equinovaro congénito bilateral antes del inicio del tratamiento; B) Inicio del tratamiento utilizando el método Ponseti, después de la manipulación y aplicación del primer yeso seriado para la corrección progresiva de la deformidad.

En la segunda semana, se aplicó un nuevo yeso, manteniendo el horario habitual. En las semanas siguientes
Posteriormente (tercero y cuarto), se consideró necesario mantener la inmovilización, con intercambios
Moldes de yeso semanales. En la quinta semana, además de realizar un nuevo molde de yeso centrado en corregir...

Este artículo se publica en acceso abierto bajo la licencia Creative Commons Attribution, que permite el uso, la distribución y la reproducción sin restricciones en cualquier medio, siempre que se cite correctamente la obra original.

Machine Translated by Google
RCMOS – Revista Científica Multidisciplinaria El Conocimiento.
ISSN: 2675-9128. São Paulo-SP.

Año VII, vol. 1, 2026 | Envío: 10 de abril de 2026 | Aceptación: 11 de abril de 2026 | Publicación: 13 de abril de 2026

En el contexto de la aducción, se solicitaron exámenes preoperatorios debido a la indicación de tenotomía percutánea de la Tendón de Aquiles.



Figura 2 – Caso 1 – Quinta semana de tratamiento con el método Ponseti.

En la sexta semana, el paciente fue sometido al procedimiento quirúrgico. Durante la anestesia, El bebé estaba en el regazo de su madre, en buen estado general y alerta; había sido amamantado previamente y no estaba... Presentó episodios de vómitos. Se mantuvo hemodinámicamente estable, obteniendo una puntuación de Aldrete. El paciente fue dado de alta de la Unidad de Cuidados Postanestésicos (UCPA) sin complicaciones. El procedimiento quirúrgico fue... Realizado bajo anestesia local con lidocaína sin vasoconstrictor, en posición supina.

Después de la tenotomía, se aplicó una férula inguinopedal en posición funcional. La madre Recibió orientación sobre el seguimiento ambulatorio, incluido el uso de la ortesis de abducción (ortesis). (por Dennis Brown), fundamental para mantener la corrección y prevenir la recurrencia.

3.2 Caso 2

Bebé recién nacida, de 11 días de edad, diagnosticada con pie equinovaro congénito. bilateral idiopático.

Este artículo se publica en acceso abierto bajo la licencia Creative Commons Attribution, que permite el uso, la distribución y la reproducción sin restricciones en cualquier medio, siempre que se cite correctamente la obra original.

Machine Translated by Google
RCMOS – Revista Científica Multidisciplinaria El Conocimiento.
ISSN: 2675-9128. São Paulo-SP.

Año VII, vol. 1, 2026 | Envío: 10 de abril de 2026 | Aceptación: 11 de abril de 2026 | Publicación: 13 de abril de 2026



Figura 3 – Caso 2 – Pie equinovaro congénito bilateral: A) Aspecto plantar del pie que muestra la deformidad característica antes del inicio del tratamiento; B) Evaluación clínica inicial que demuestra deformidad bilateral con componentes de equino y aducción del antepié.

El tratamiento se inició según el método Ponseti, con una duración total de 5 semanas.

En la primera semana, se realizó el yeso inicial con corrección de la supinación del antepié derecho y

La madre recibió orientación sobre el tratamiento y la programación de una cita de seguimiento en 7 días.

para un nuevo intercambio.

En la segunda semana se observó una ligera mejoría en la posición del pie y se retiró el yeso.

Se sustituyó según el protocolo establecido. En la tercera semana se realizó la tercera aplicación.

Yeso, con corrección de abducción bilateral, manteniendo la secuencia de cambios semanales y reforzando

Orientación a la madre sobre la importancia de seguir el tratamiento.



Figura 4 – Caso 2 – Evolución después de cuatro semanas de tratamiento con el método Ponseti: A) Aspecto clínico de las extremidades inferiores después de manipulaciones seriadas y enyesado, mostrando mejoría en la alineación del pie; B) Detalle de la corrección progresiva de la deformidad, con reducción de los componentes de equino, varo y aducción del antepié.

Este artículo se publica en acceso abierto bajo la licencia Creative Commons Attribution, que permite el uso, la distribución y la reproducción sin restricciones en cualquier medio, siempre que se cite correctamente la obra original.

Machine Translated by Google
RCMOS – Revista Científica Multidisciplinaria El Conocimiento.
ISSN: 2675-9128. São Paulo-SP.

Año VII, vol. 1, 2026 | Envío: 10 de abril de 2026 | Aceptación: 11 de abril de 2026 | Publicación: 13 de abril de 2026

En la quinta semana de seguimiento, el paciente se sometió a una tenotomía percutánea de la tendones calcáneos bilaterales, como se describe en el historial médico. El procedimiento se realizó bajo Anestesia local, con el paciente en decúbito supino, utilizando técnica aséptica y una hoja de bisturí. N.º 11. Tras la tenotomía, se aplicó un yeso inguino-pedal bilateral que cubría las rodillas y los tobillos. posicionado a 90°.

En el período postoperatorio inmediato, el paciente se mantuvo hemodinámicamente estable, sin complicaciones, siendo dado de alta de la UCPA tras una recuperación anestésica completa (Aldrete 10). La madre Se le indicó que mantuviera la inmovilización con yeso durante tres semanas y que regresara para recibir tratamiento. Seguimiento ambulatorio, con la posterior prescripción de una ortesis de abducción (ortesis de Dennis Brown). para la fase de mantenimiento de la corrección.

3.3 Caso 3

Niña recién nacida, diagnosticada con pie equinovaro congénito bilateral asociado a El paciente padecía un síndrome y comenzó el tratamiento a las 4 semanas de edad, mientras aún estaba hospitalizado.



Figura 5 - Caso 3 - pie equinovaro congénito bilateral asociado a un síndrome.

El método Ponseti se estableció mediante la realización de moldes de yeso semanales en serie, con un progreso documentado. Durante 11 semanas consecutivas de inmovilización. En la primera semana, se aplicó una escayola. Posicionamiento inicial con supinación de los antepiés derecho e izquierdo, tal como consta en la historia clínica, con ayuda. Información materna sobre el tratamiento y el cambio esperado en 7 días. En la segunda semana, se observó un pequeño cambio. Se avanzó en la posición de los pies, y el segundo yeso también se aplicó en posición supina. La madre recibió más información sobre la continuidad y la importancia de seguir el tratamiento correctamente.

En la tercera semana, se aplicó el tercer yeso, corrigiendo la supinación de la Antepié derecho y abducción del pie izquierdo. El procedimiento se repitió también el miércoles y el jueves.

Este artículo se publica en acceso abierto bajo la licencia Creative Commons Attribution, que permite el uso, la distribución y la reproducción sin restricciones en cualquier medio, siempre que se cite correctamente la obra original.

Machine Translated by Google
RCMOS - Revista Científica Multidisciplinaria El Conocimiento.
ISSN: 2675-9128. São Paulo-SP.

Año VII, vol. 1, 2026 | Envío: 10 de abril de 2026 | Aceptación: 11 de abril de 2026 | Publicación: 13 de abril de 2026

semana, cuando se siguió observando la evolución. En la sexta semana, como se registró en
Según el registro médico, el sexto yeso se aplicó nuevamente utilizando la técnica de supinación en el lado derecho y
abducción en el lado izquierdo, manteniendo el patrón de corrección progresiva. En la séptima semana, fue
Es posible observar un patrón de evolución.

En las semanas siguientes, la evolución clínica justificó el mantenimiento de los cambios semanales de
Yeso, siempre con abducción bilateral progresiva y refuerzo de las instrucciones a la madre. En el undécimo
La semana pasada se aplicó el undécimo yeso de abducción bilateral y se informó a la madre sobre...
Planificación quirúrgica para la corrección definitiva la semana siguiente.

En la duodécima semana, el paciente fue sometido a una tenotomía percutánea del tendón.
Según la historia clínica, el procedimiento se realizó de forma bilateral en los calcáneos.
bajo anestesia local, con el niño en posición supina horizontal, en un entorno estéril, utilizando
Hoja nº 11. Se realizaron moldes inguino-pedales bilaterales, incluyendo rodillas y tobillos.
posicionado a 90°.

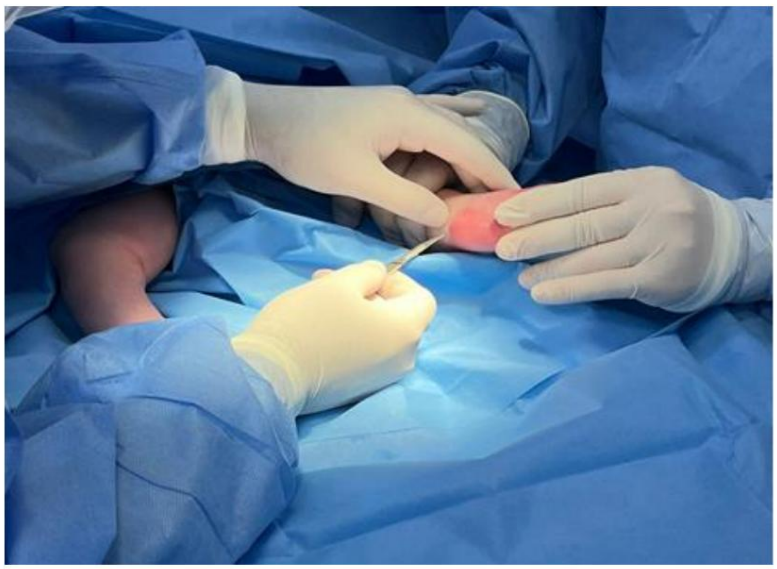

Figura 6 – Caso 3 – Tenotomía percutánea de los tendones calcáneos bilateralmente.

En el periodo postoperatorio, el paciente se presentó alerta, con una puntuación de 15 en la Escala de Coma de Glasgow y una puntuación de Aldrete de 10.
No presentaba dolor, náuseas ni vómitos. El paciente se mantuvo hemodinámicamente estable y aceptó la comida que se le ofreció.
por la madre. Fue dada de alta de la PACU el mismo día, con instrucciones de regresar en 21 días para
Continuación del tratamiento e inicio de la fase de mantenimiento con una ortesis de abducción (ortesis de Dennis).
Marrón).

Este artículo se publica en acceso abierto bajo la licencia Creative Commons Attribution, que permite el uso, la distribución y la reproducción sin restricciones en cualquier medio, siempre que se cite correctamente la obra original.

Machine Translated by Google
RCMOS – Revista Científica Multidisciplinaria El Conocimiento.
ISSN: 2675-9128. São Paulo-SP.

Año VII, vol. 1, 2026 | Envío: 10 de abril de 2026 | Aceptación: 11 de abril de 2026 | Publicación: 13 de abril de 2026



Figura 7 – Caso 3 – Evolución clínica tras 21 días de tratamiento con el método Ponseti. A) Evaluación clínica del pie, que muestra mejoría en la alineación tras manipulaciones seriadas; B) Examen físico que demuestra corrección progresiva de la deformidad, con reducción de los componentes de equino, varo y aducción del antepié; C) Inicio de la fase de ortesis, con el uso de la barra de abducción del pie para mantener la corrección obtenida.

3.4 Caso 4

Recién nacido varón, diagnosticado con pie equinovaro congénito unilateral.
a la izquierda, fue monitoreado en un servicio de referencia y se sometió a tratamiento utilizando el método de Ponseti, que se inicia en las primeras semanas de vida.

Este artículo se publica en acceso abierto bajo la licencia Creative Commons Attribution, que permite el uso, la distribución y la reproducción sin restricciones en cualquier medio, siempre que se cite correctamente la obra original.

Machine Translated by Google
RCMOS - Revista Científica Multidisciplinaria El Conocimiento.
ISSN: 2675-9128. São Paulo-SP.

Año VII, vol. 1, 2026 | Envío: 10 de abril de 2026 | Aceptación: 11 de abril de 2026 | Publicación: 13 de abril de 2026



Figura 8 – Caso 4 – Pie equinovaro congénito unilateral izquierdo. A) Evaluación clínica inicial que muestra deformidad unilateral del pie antes del inicio del tratamiento con el método Ponseti; B) Vista plantar que muestra la deformidad característica con componentes de equino, varo y aducción del antepié.

El tratamiento conservador duró nueve semanas, durante las cuales se aplicaron yesos semanalmente.

Se siguieron procedimientos en serie de acuerdo con el protocolo recomendado. En la primera semana, se aplicó el primer yeso, con

Corrección inicial de la deformidad, priorizando la alineación del antepié. Los responsables fueron:

debidamente informados sobre la importancia de la adherencia al tratamiento y su seguimiento.

Regular. En la segunda y tercera semanas, se realizaron más cambios de yeso, con una progresión gradual.

de la corrección, especialmente de la aducción del antepié y cavo, manteniendo una buena respuesta clínica y

Tolerancia adecuada a la inmovilización.

En la cuarta semana se observó una evolución favorable en la posición del pie y se realizó un nuevo procedimiento.

Molde de yeso en abducción progresiva, según los principios del método Ponseti. Entre el quinto y el séptimo

Durante la semana, el paciente continuó con cambios seriados de la escayola, manteniendo la corrección gradual de su afección.

deformidad, con mejoría progresiva en la alineación del antepié y el retropié.



Figura 9 – Caso 4 – Evolución clínica entre la quinta y la séptima semana de tratamiento con el método Ponseti. A) Evaluación clínica que muestra una mejoría progresiva en la alineación del pie tras manipulaciones seriadas y enyesado. B) Vista posterior que demuestra la corrección gradual de la deformidad, con reducción de los componentes de equino, varo y aducción del antepié.

Este artículo se publica en acceso abierto bajo la licencia Creative Commons Attribution, que permite el uso, la distribución y la reproducción sin restricciones en cualquier medio, siempre que se cite correctamente la obra original.

Machine Translated by Google
RCMOS – Revista Científica Multidisciplinaria El Conocimiento.
ISSN: 2675-9128. São Paulo-SP.

Año VII, vol. 1, 2026 | Envío: 10 de abril de 2026 | Aceptación: 11 de abril de 2026 | Publicación: 13 de abril de 2026

Durante este período no se registraron incidentes clínicos ni complicaciones cutáneas.
o eventos adversos relacionados con el uso del yeso. El yeso se cambió nuevamente en la octava semana.
mantener la corrección lograda hasta el momento, reforzando las directrices para los responsables en relación con
continuar el seguimiento. En la novena semana, se evaluó que el paciente se encontraba en la fase
El tratamiento conservador concluyó con una buena respuesta al método Ponseti. Sin embargo, los síntomas persistieron.
Presentaba un ligero equino residual, por lo que se indicó una tenotomía tendinosa percutánea.
calcáneo, una etapa común del tratamiento cuando no se logra una corrección completa solo con lo siguiente:
manipulaciones y moldes de yeso seriados.

Por lo tanto, el paciente fue ingresado para someterse a la etapa final del tratamiento, con
Indicación formal para tenotomía percutánea, ingreso hospitalario e instrucciones para los cuidadores.
En cuanto al procedimiento y la continuidad del seguimiento posterior a la intervención.

4. Debate

El método Ponseti se ha convertido en el estándar mundial en el tratamiento del pie equinovaro congénito.
No solo por sus resultados clínicos favorables, sino también por su amplia difusión y validación.
Se han recopilado datos científicos durante las últimas décadas. Kiani et al.[7] han demostrado un crecimiento anual significativo.
Las publicaciones relacionadas con el método reflejan su adopción global. Este movimiento acompaña a
Datos epidemiológicos recientes estiman aproximadamente 200.000 nuevos casos de pie equinovaro anualmente en
a nivel mundial, la mayoría de ellos en países de ingresos bajos y medios.[2] A pesar del progreso en la cobertura, la tasa
El acceso global al tratamiento se mantiene en torno al 22%, lo que demuestra que la consolidación de
El método depende no solo de la eficacia técnica, sino también de la estructura y la formación del personal sanitario.
profesional.

Los cuatro casos presentados ilustran la aplicación del método Ponseti en el tratamiento del pie.
deformidad congénita, mostrando diferencias en la duración del yeso, lateralidad de la deformidad y en
Indicaciones para la tenotomía del tendón de Aquiles: aspectos clave en la práctica clínica (Tabla 1).

Tabla 1. Comparación de casos

Caso	Lateralidad sexual	Edad inicial	Número de semanas de yeso	Tipo de corrección en moldes de yeso	Semana de tenotomía	
1	Unilateral femenino (Y)	6 semanas	6 semanas	Pronación → aducción → abducción progresiva	Sí	Semana 6
2	Femenino bilateral	11 días	5 semanas	Supinación inicial → abducción bilateral	Sí (bilateral)	quinta semana
3	Femenino bilateral	Primeras semanas de vida	11 semanas	Supinación → abducción	Sí (bilateral)	semana 12

Este artículo se publica en acceso abierto bajo la licencia Creative Commons Attribution, que permite el uso, la distribución y la reproducción sin restricciones en cualquier medio, siempre que se cite correctamente la obra original.

Machine Translated by Google
RCMOS – Revista Científica Multidisciplinaria El Conocimiento.
ISSN: 2675-9128. São Paulo-SP.

Año VII, vol. 1, 2026 | Envío: 10 de abril de 2026 | Aceptación: 11 de abril de 2026 | Publicación: 13 de abril de 2026

				bilateral progresivo		
4	Masculino Unilateral (Y)	Primeras semanas de vida	9 semanas	Corrección progresiva con abducción	Sí	novena semana

La consolidación del método Ponseti como principal enfoque terapéutico a nivel mundial puede entenderse a la luz de la expansión de la literatura científica sobre el tema. Kiani et al.,[7] en análisis
Los datos bibliométricos han mostrado un crecimiento anual significativo en las publicaciones relacionadas con el método. especialmente tras su adopción generalizada en Estados Unidos y, posteriormente, a escala mundial.
Un incremento anual del 13,9% en las publicaciones que mencionan a "Ponseti" pone de manifiesto la difusión de este método. así como su reconocimiento como un estándar de atención en ortopedia pediátrica. En este contexto, la
Los casos presentados forman parte de una práctica acorde con el panorama internacional contemporáneo.

Se observó que los casos bilaterales (Casos 2 y 3) tendían a requerir un mayor número de semanas de yesos, especialmente en el Caso 3, que requirió 11 semanas de inmovilización antes de la tenotomía. Este hallazgo es consistente con la literatura, que describe una mayor rigidez inicial y
La necesidad de una corrección más prolongada en deformidades bilaterales, particularmente cuando asociado con una presentación más seria.

Por el contrario, los casos unilaterales (casos 1 y 4) mostraron un tiempo de tratamiento más corto. intermedio, variando entre 6 y 9 semanas de yesos seriados. Aunque ambos han progresado
En el caso 4, el resultado fue favorable y requirió un mayor número de intercambios, lo que sugiere que factores como la rigidez... La función residual, la respuesta individual al tratamiento y el cumplimiento del seguimiento influyen directamente en la duración. desde la fase conservadora, independientemente de la lateralidad.

Es importante mencionar que la literatura informa que, en los casos unilaterales de pie equinovaro congénito, hay un predominio de afectación del pie derecho.[6,8] Sin embargo, en la presente serie se observó un patrón.
Esto es distinto, ya que ambos casos unilaterales (Casos 1 y 4) presentaron afectación del pie. izquierda. Este resultado demuestra que, a pesar de la tendencia descrita, la presentación clínica puede para variar individualmente sin comprometer el éxito terapéutico, manteniendo la efectividad del método Ponseti, como ya se ha descrito en la literatura. [6,8]

Otro aspecto relevante fue la buena tolerancia al tratamiento en todos los casos, incluido el uso
El uso prolongado de yesos y la realización del procedimiento quirúrgico refuerzan la seguridad del método cuando se aplica correctamente y con seguimiento regular. Según Cady et al.,[6] el
La familia desempeña un papel crucial en el éxito terapéutico, especialmente durante la fase ortopédica.
Aunque el presente estudio se centra en las fases de enyesado y tenotomía, se observó una buena adhesión.
En los cuatro casos, el período de tratamiento inicial puede considerarse un factor favorable para... resultados alcanzados. La literatura enfatiza que la comprensión de los padres y el apoyo continuo son

Este artículo se publica en acceso abierto bajo la licencia Creative Commons Attribution, que permite el uso, la distribución y la reproducción sin restricciones en cualquier medio, siempre que se cite correctamente la obra original.

Machine Translated by Google
RCMOS – Revista Científica Multidisciplinaria El Conocimiento.
ISSN: 2675-9128. São Paulo-SP.

Año VII, vol. 1, 2026 | Envío: 10 de abril de 2026 | Aceptación: 11 de abril de 2026 | Publicación: 13 de abril de 2026

Factores clave para reducir las recaídas, especialmente durante la fase de mantenimiento.

Pigeolet et al.[9] destacan que la adherencia al tratamiento se ha considerado un punto
Fundamentalmente, esto pone de relieve que los factores socioeconómicos tienen un impacto significativo en los resultados.
En una revisión centrada en países de ingresos bajos y medios, los autores identificaron que la pobreza, la
Dificultad para acceder a los servicios, bajos niveles de educación de los padres y falta de apoyo familiar.
están asociados con tasas más altas de abandono y recaída. Aunque los casos presentados tienen
Estos datos, que se producen dentro de un servicio estructurado, ponen de manifiesto que el éxito del método Ponseti trasciende...
La técnica en sí también depende del seguimiento sistemático y del apoyo a las familias. Smythe
et al. [2] también muestran que solo el 67% de los niños comienzan la fase de ortesis correctamente,
lo que pone de manifiesto las deficiencias en la continuidad del tratamiento.

La fase de ortesis representa el punto crítico principal para mantener la corrección. Doski [10]
El estudio demostró que el incumplimiento del uso de la ortesis se produjo en el 32,4% de los casos, comenzando después del primer año de...
esperanza de vida y pico después del segundo año (promedio de 26,6 meses), con una correlación significativa entre
edad y falta de adherencia ($p < 0,001$). Estos datos son particularmente relevantes al considerar que,
Si bien los cuatro casos mostraron una buena adherencia inicial, el riesgo de abandono tiende a aumentar.
a medida que el niño crece.

A pesar de la consolidación del método Ponseti como el estándar de oro, la literatura aún debate su superioridad absoluta
en relación con otros enfoques conservadores. Taille, Gauzy y Noirot,[11], a
Al comparar el método Ponseti con el método funcional, concluyeron que ambos tienen ventajas.
Estas son características específicas, y no es posible afirmar la superioridad inequívoca de una sobre la otra. Esta reflexión
Es relevante contextualizar que, aunque el método Ponseti es ampliamente adoptado, el
La individualización del tratamiento sigue siendo fundamental. En los casos analizados, fueron necesarios ajustes semanales.
La corrección, el ajuste en el tiempo de aplicación del yeso y la indicación personalizada para la tenotomía ilustran esto.
La necesidad de una evaluación clínica continua, incluso dentro de un protocolo bien estructurado.

A su vez, Raslan et al. [8] demostraron la superioridad del método Ponseti en relación con
otros enfoques conservadores. Sus resultados demostraron que el método presenta una tasa más alta.
de corrección inicial (RR = 1,23; IC del 95 % 1,14–1,32) y menor riesgo de recurrencia (RR = 0,50; IC del 95 % 0,36–
0,71) en comparación con el método de Kite. Además, el método de Ponseti se ha asociado con un
Menos moldes de yeso (diferencia promedio de -3 cambios) y una duración total del tratamiento más corta.
(reducción promedio de aproximadamente 40 días). Estos datos se relacionan directamente con la variabilidad.
observado entre los casos de la presente serie, en los que el número de semanas de aplicación del yeso varió de 5 a
11, lo que demuestra que, incluso dentro del protocolo, el tiempo de corrección puede fluctuar según la
respuesta individual.

La correcta ejecución del método también es crucial para el éxito terapéutico. Noonan

Este artículo se publica en acceso abierto bajo la licencia Creative Commons Attribution, que permite el uso, la distribución y la reproducción sin restricciones en cualquier medio, siempre que se cite correctamente la obra original.

Machine Translated by Google

Año VII, vol. 1, 2026 | Envío: 10 de abril de 2026 | Aceptación: 11 de abril de 2026 | Publicación: 13 de abril de 2026

et al. [12] demostraron que los residentes con más de 10 yesos y 10 tenotomías tienen experiencia práctica.
Se desempeñaron significativamente mejor en la simulación, reforzando la idea de que
La calidad técnica influye directamente en los resultados. Se observó un progreso positivo en los cuatro casos.
Esta serie, sin complicaciones relacionadas con yesos o tenotomía, sugiere la correcta aplicación de
Un protocolo implementado por un equipo capacitado es un factor esencial para mantener la seguridad del método.

La equivalencia de los resultados entre diferentes profesionales capacitados también fue demostrada por Chen et al., [13] quienes compararon los resultados entre ortopedistas y fisioterapeutas capacitados en
El método de Ponseti no halló diferencias significativas en la recurrencia ni en la necesidad de cirugía.
adicional. Aunque el número promedio de moldes fue ligeramente menor en el grupo realizado
Según los médicos, esta diferencia representó menos de una semana en el tiempo total de tratamiento, sin
Relevancia clínica significativa. Este hallazgo refuerza la importancia de la estandarización técnica y la capacitación.
Los factores estructurados son más decisivos que la categoría profesional por sí sola.

En todos los casos fue necesaria la tenotomía del tendón de Aquiles, lo que confirma su importancia.
como paso final esencial en el método Ponseti para corregir la enfermedad equina residual. El momento de
La tenotomía se realizó entre la quinta y la duodécima semana, lo que refleja la individualización del tratamiento según la
respuesta clínica observada a lo largo de los cambios de yeso. Es importante destacar que, en todos los casos...
En todos los pacientes, el procedimiento se realizó sin incidentes y con una recuperación postoperatoria adecuada.
Intervención quirúrgica inmediata. La necesidad universal de tenotomía en los casos presentados se debe a...
de acuerdo con la literatura, que lo indica como un paso complementario de rutina en el protocolo.[6]

Cabe señalar que Ponseti fue quien originalmente realizó la tenotomía percutánea del tendón de Aquiles.
en un entorno ambulatorio, bajo anestesia local. Sin embargo, en los casos de esta serie,
El procedimiento se realizó en un centro quirúrgico, bajo sedación, con la presencia de
Anestesiólogo y el uso de campos estériles. Aunque la literatura demuestra una baja tasa de complicaciones.
incluso en un entorno ambulatorio [14], realizar el procedimiento en un entorno quirúrgico controlado puede ofrecer
Mayor comodidad para el paciente, mejor control de la analgesia y una posible reducción del riesgo de infección.
especialmente en servicios hospitalarios con infraestructura adecuada.

Rangasamy et al. [14] informan que la tenotomía del tendón de Aquiles es necesaria en el 80-90% de los casos.
En los casos de pie equino varo idiopático, esto constituye un paso fundamental en la corrección de la afección equina.
residuo. La revisión sistemática de los autores también demostró que el procedimiento tiene un bajo residuo.
tasa de complicaciones (0,5% a 1,6%) y tasa de recurrencia post tenotomía de aproximadamente 4,2%,
independientemente de si se realiza en un entorno ambulatorio con anestesia local o en un centro
Procedimiento quirúrgico bajo anestesia general.

Sharma et al. [15] demostraron que la indicación para la tenotomía está fuertemente asociada con
Puntuaciones iniciales de Pirani y Dimeglio, así como el grado inicial de dorsiflexión pasiva del tobillo.

Este artículo se publica en acceso abierto bajo la licencia Creative Commons Attribution, que permite el uso, la distribución y la reproducción sin restricciones en cualquier medio, siempre que se cite correctamente la obra original.

Machine Translated by Google

Año VII, vol. 1, 2026 | Envío: 10 de abril de 2026 | Aceptación: 11 de abril de 2026 | Publicación: 13 de abril de 2026

(p = 0,000), mientras que la edad, el sexo y la lateralidad no mostraron una asociación significativa.
Aunque las puntuaciones iniciales no se registraron sistemáticamente en esta serie, la necesidad
La tenotomía universal sugiere que los casos posiblemente presentaron deformidades de moderadas a graves, en consonancia
con los hallazgos descritos por Sharma et al. [15] Esta observación también explica
La variabilidad en el número de semanas de yeso (de 5 a 11 semanas) refuerza la gravedad inicial.
Puede ser más decisivo que la lateralidad por sí sola.

Ghanem et al., [16] en un estudio prospectivo aleatorizado con un seguimiento medio de 12,4 años,
Compararon la tenotomía temprana (realizada durante el primer yeso) con el enfoque convencional (entre
los moldes de yeso cuarto y sexto). Los autores observaron mejores resultados en el grupo inicial, con mayor
Proporción de resultados excelentes (82% frente a 70%; p = 0,048), menor incidencia de dificultades.
técnicas (3% frente a 38%; p < 0,0001) y menor tasa de cambios estructurales en la cúpula del astrágalo (4% frente a 16%;
(p < 0,001). Estos hallazgos sugieren que la liberación temprana del tendón puede reducir las fuerzas.
las articulaciones compresivas y facilitan el procedimiento. Aunque no se observaron complicaciones inmediatas, los datos de
Ghanem et al. [16] indican que el momento de la intervención puede
Esto podría influir en los resultados a largo plazo, lo que justifica prestar atención a la monitorización futura.

Cabe señalar también que el Caso 3 correspondía a un paciente sindrómico, una condición
Se sabe que está asociado con una mayor rigidez tisular y una mayor resistencia a la corrección. Este caso presentado
el mayor número de semanas de yeso antes de la tenotomía (11 semanas), lo que lo hace superior a
de los demás pacientes. A pesar de esto, hubo una corrección satisfactoria de la deformidad. La literatura
Esto demuestra que el pie equinovaro no idiopático a menudo requiere un mayor número de manipulaciones.
y un tiempo de tratamiento más prolongado, sin embargo, aún muestran una respuesta favorable al método Ponseti. [17] Por lo
tanto, el resultado observado refuerza la efectividad del método incluso en
deformidades más rígidas o aquellas asociadas a síndromes.

Los resultados verificados refuerzan la idea de que el método Ponseti también ofrece buenos resultados.
Aplicabilidad en presentaciones clínicas más complejas, siempre que haya un seguimiento adecuado y un ajuste del tiempo de
la escayola según la respuesta clínica individual. Es importante mencionar
Mantener la corrección lograda también se ha destacado como un factor de éxito para el método.
Ponseti. Gelfer et al. [18], en un estudio multicéntrico con un seguimiento mínimo de 5 años, identificaron
una tasa de recurrencia del 37%, con un 14% de recurrencias repetidas. Los factores predictivos incluyeron:
mayor puntuación inicial de Pirani y menor actividad del músculo eversor. Además, recurrencia
Se asoció con una peor calidad de vida.

En este sentido, Ishizaka et al. [17] demostraron que el 82% de los pacientes mantuvieron la corrección.
sin necesidad de cirugía secundaria, y los casos no idiopáticos presentaron un mayor riesgo de
intervención adicional (41,5% frente a 14,7%). Todos los casos de esta serie fueron idiopáticos y, hasta la fecha,

Este artículo se publica en acceso abierto bajo la licencia Creative Commons Attribution, que permite el uso, la distribución y la reproducción sin restricciones en cualquier medio, siempre que se cite correctamente la obra original.

Machine Translated by Google

Año VII, vol. 1, 2026 | Envío: 10 de abril de 2026 | Aceptación: 11 de abril de 2026 | Publicación: 13 de abril de 2026

El análisis no mostró indicios de cirugía secundaria, lo cual coincide con la bibliografía existente.

Conclusión

Esta serie de casos demuestra que el método Ponseti ha demostrado ser eficaz y seguro en tratamiento del pie equinovaro congénito idiopático, promoviendo una corrección satisfactoria de la deformidad en Todos los pacientes analizados. Se observó variabilidad en el número de semanas de yesos y en momento de tenotomía, reforzando que, aunque el protocolo está bien establecido, la conducta El tratamiento debe individualizarse según la respuesta clínica y la probable gravedad inicial de la afección. deformidad.

La necesidad universal de tenotomía en esta serie es consistente con la literatura, que... Se reconoce como un paso fundamental para corregir enfermedades equinas residuales. No se realizaron observaciones. complicaciones relacionadas con el uso de yesos o el procedimiento quirúrgico, lo que corrobora el perfil. La seguridad del método cuando lo aplica un equipo capacitado en un entorno estructurado. Los hallazgos También destacan que el éxito del tratamiento no depende exclusivamente de la técnica, sino que implica... El seguimiento sistemático, la educación familiar y la adherencia prolongada a la fase de uso de la ortesis son factores importantes. factores determinantes para prevenir recaídas. Por lo tanto, esta serie contribuye a documentar la experiencia. clínica local, confirmando la aplicabilidad del método Ponseti en la práctica clínica y destacando La importancia del seguimiento a largo plazo para mantener los resultados funcionales.

Referencias

1. Maghfuri HB, Alshareef AA, Alshareef A. La eficacia del método Ponseti en el Manejo del pie equinovaro: una revisión sistemática. Cureus. 2024;16(1).

2. Smythe T, et al. Tratamiento global del pie equinovaro en 2023: una visión general de los avances y los resultados. BMJ Salud Global. 2025;10(3).

3. Cordeiro FG, Moraes FB, Pires RES, et al. Pie zambo congénito: ¿es el método Ponseti el mejor ¿Solución definitiva? Rev Bras Ortop. 2022; 56:683-688.

4. Dreise M, et al. Explorando la adherencia a las ortesis en el tratamiento Ponseti del pie equinovaro: un estudio comparativo Estudio de factores y resultados en Uganda. Int J Environ Res Public Health. 2023;20(14):6396.

5. Manzoor S, et al. Factores responsables del abandono en el método Ponseti de tratamiento del pie equinovaro: un Estudio transversal. Qatar Med J. 2024;2024(4):63.

6. Cady RB, Hennessey TA, Schwend RM. Diagnóstico y tratamiento de la displasia idiopática congénita. Pie equinovaro. Pediatría. 2022;149(2):e2021055555.

7. Kiani SN, et al. Pie equino y el método Ponseti: un análisis bibliométrico. JBJS Open Access.

Este artículo se publica en acceso abierto bajo la licencia Creative Commons Attribution, que permite el uso, la distribución y la reproducción sin restricciones en cualquier medio, siempre que se cite correctamente la obra original.

Machine Translated by Google

Año VII, vol. 1, 2026 | Envío: 10 de abril de 2026 | Aceptación: 11 de abril de 2026 | Publicación: 13 de abril de 2026

2023;8(3):e23.

8. Raslan EE, et al. Método Kite versus Ponseti en el tratamiento del pie zambo congénito idiopático: una Revisión sistemática y metaanálisis. Cureus. 2024;16(6).

9. Pigeolet M, et al. El impacto de los factores socioeconómicos en la falta de adherencia de los padres al método Ponseti. Protocolo para el tratamiento del pie equinovaro en países de ingresos bajos y medios: una revisión exploratoria. EClinicalMedicine. 2022;48.

10. Doski J. ¿Cuándo se produce el incumplimiento del uso de la ortesis en pacientes con deformidad de pie equinovaro? Clin Cirugía Ortopédica. 2025;17(6):1070.

11. Taille E, Gauzy JS, Noirot MG. Tratamiento del pie equinovaro idiopático y heterogeneidad de los tratamientos actuales. Estrategias terapéuticas: el método Ponseti frente al método funcional francés. Arch Pediatr. 2021;28(5):422-428.

12. Noonan SO, et al. Enyesado de Ponseti para pie equinovaro: factores que afectan la competencia del aprendiz. JAAOS Glob Res Rev. 2022;6(2):e22.

13. Chen SN, Richards BS, Faulks S, et al. Tratamiento Ponseti prospectivo aleatorizado para el pie equinovaro: Cirujanos ortopédicos versus fisioterapeutas. J Pediatr Orthop. 2023;43(2):e93-e99.

14. Rangasamy K, et al. Técnicas, preferencias de anestesia y resultados de la tenotomía del tendón de Aquiles. durante el método Ponseti de corrección del pie equinovaro idiopático: una revisión sistemática. Foot (Edinb). 2022;52:101922.

15. Sharma S, et al. Factores predictivos de tenotomía después del enyesado de Ponseti para pie equinovaro idiopático: un Estudio de un centro de atención terciaria. J Pediatr Orthop. 2023;43(3):174-176.

16. Ghanem I, Saab R, Aouad D, et al. Tenotomía de Aquiles durante el tratamiento del pie zambo de Ponseti: Mejor pronto que tarde. J Pediatr Orthop B. 2024;33(3):251-257.

17. Ishizuka T, Schultz M, Van Bosse HJ, et al. Pie zambo idiopático y no idiopático de Ponseti con cirugías de corrección secundarias. J Foot Ankle Surg. 2021;60(4):742-746.

18. Gelfer Y, Wientroub S, Hughes J, et al. El estudio Core Outcome Clubfoot (CoCo): recaída, con malos resultados clínicos y de calidad de vida, afecta al 37% de los pacientes con pie equinovaro idiopático: un Estudio observacional multicéntrico internacional. Bone Joint J. 2024;106(7):735-743.

Este artículo se publica en acceso abierto bajo la licencia Creative Commons Attribution, que permite el uso, la distribución y la reproducción sin restricciones en cualquier medio, siempre que se cite correctamente la obra original.