Machine Translated by Google
RCMOS - Revista Científica Multidisciplinaria El Conocimiento.
ISSN: 2675-9128. São Paulo-SP.

Año VII, vol. 1 2026 | Envío: 05/05/2026 | Aceptado: 08/05/2026 | Publicación: 11/05/2026

Informe de caso: Calcificaciones ectópicas en un paciente con diálisis renal crónica y enfermedad ósea mineral grave: informe de un caso.
Calcificaciones ectópicas en un paciente con enfermedad renal crónica en diálisis y osteoporosis grave.
Enfermedad: Informe de caso
Calcificaciones ectópicas en un paciente en diálisis renal crónica con enfermedad mineral ósea grave: informe de caso

Ana Jessica Nascimento Cardoso Gonzaga
Médico de guardia en Diaverum São José, Aracaju – SE, Brasil

Resumen:

Una paciente con lupus eritematoso sistémico (LES) y enfermedad renal crónica (ERC) sometida a hemodiálisis desarrolló una enfermedad mineral ósea grave y complicaciones refractarias al tratamiento clínico, lo que refuerza la importancia de la adherencia terapéutica y un enfoque multidisciplinario.
Palabras clave: Enfermedad renal crónica dependiente de diálisis; enfermedad ósea mineral avanzada; calcificaciones ectópico.

Abstracto:

Una paciente con lupus eritematoso sistémico (LES) y enfermedad renal crónica (ERC) en hemodiálisis desarrolló una enfermedad ósea mineral grave y complicaciones refractarias al tratamiento clínico, lo que subraya la importancia de la adherencia terapéutica y la atención multidisciplinaria.
Palabras clave: Enfermedad renal crónica dialítica; Enfermedad ósea mineral avanzada; Calcificaciones ectópicas.

Introducción

La enfermedad mineral y ósea (EMO) en la enfermedad renal crónica es una de las principales complicaciones metabólicas.
en pacientes en diálisis, caracterizados por alteraciones en el metabolismo del calcio y el fósforo,
Hiperparatiroidismo secundario y calcificaciones ectópicas. Estos cambios están asociados con
alta morbilidad y mortalidad, principalmente debido a repercusiones cardiovasculares y
Trastornos musculoesqueléticos. Entre las manifestaciones más graves destacan los tumores pardos.
fracturas patológicas y calcificaciones intracraneales, que comprometen significativamente la
Funcionalidad y calidad de vida de los pacientes. Los informes de casos complejos son esenciales.
para ilustrar los desafíos terapéuticos y reforzar la importancia de un enfoque multidisciplinario en
Manejo avanzado de la DMO.

Objetivo

Presentar un caso de densidad mineral ósea (DMO) avanzada en un paciente con enfermedad renal crónica (ERC) sometido a hemodiálisis, con calcificaciones.
ectópico, destacando la correlación clínica y radiológica.

Este artículo se publica en acceso abierto bajo la licencia Creative Commons Attribution, que permite el uso, la distribución y la reproducción sin restricciones en cualquier medio, siempre que se cite correctamente la obra original.

Machine Translated by Google
RCMOS - Revista Científica Multidisciplinaria El Conocimiento.
ISSN: 2675-9128. São Paulo-SP.

Año VII, vol. 1 2026 | Envío: 05/05/2026 | Aceptado: 08/05/2026 | Publicación: 11/05/2026

Informe de caso

LSM, una mujer de 42 años, fue diagnosticada con lupus eritematoso sistémico e hipertensión.
Hipertensión sistémica (HTA) desde hace más de 10 años, en hemodiálisis desde agosto de 2015. Ha progresado con el paso de los años.
con enfermedad ósea mineral grave, incluyendo tumor pardo en la columna lumbar, fracturas de los fémures izquierdo y derecho.
Dislocación del húmero derecho, además de luxación coxofemoral craneal bilateral. Utiliza silla de ruedas desde hace 3 años.
años de edad y necesita apoyo para realizar las actividades de la vida diaria. Comenzó a
presentar, en los últimos 6 meses, episodios de crisis parciales complejas durante las sesiones
hemodiálisis y en casa. Tomografía computarizada de cabeza sin contraste de enero de 2026 (imagen 1) con
Calcificación focal en la región nucleocapsular E, sin áreas isquémicas ni hemorrágicas. Tomografía computarizada de
Columna lumbar sin contraste, de enero de 2026, con un tumor marrón entre L4 y L5 (imagen 2). Tomografía computarizada
Radiografía de tórax sin contraste de febrero de 2026, con circulación colateral en la pared torácica anterior y tumores.
Manchas marrones bilaterales, múltiples lesiones líticas y expansivas en los arcos vertebrales bilaterales (imagen 3).

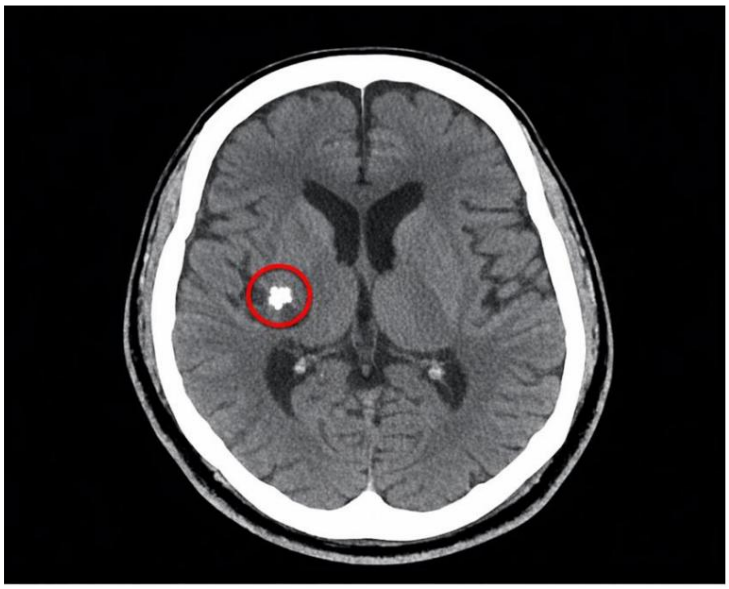

Imagen 1: Calcificación nucleocapsular izquierda: foco hiperdenso en la región de los ganglios basales.
compatible con depósitos de calcio intracraneales.

Este artículo se publica en acceso abierto bajo la licencia Creative Commons Attribution, que permite el uso, la distribución y la reproducción sin restricciones en cualquier medio, siempre que se cite correctamente la obra original.

Machine Translated by Google
RCMOS – Revista Científica Multidisciplinaria El Conocimiento.
ISSN: 2675-9128. São Paulo-SP.

Año VII, vol. 1 2026 | Envío: 05/05/2026 | Aceptado: 08/05/2026 | Publicación: 11/05/2026

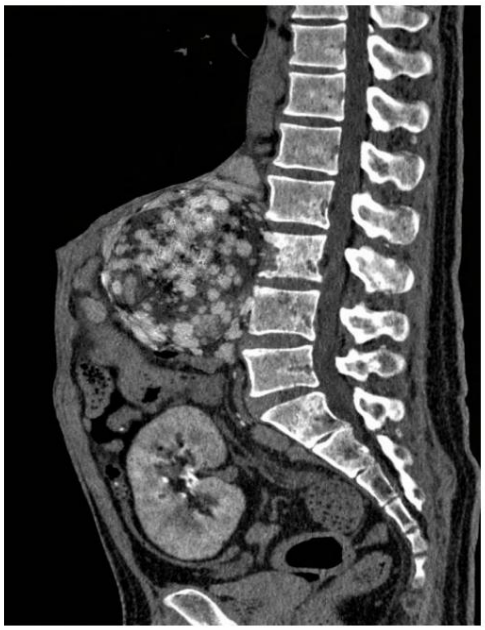

Imagen 2: tumor marrón entre L4 y L5.



Imagen 3: Tumores marrones bilaterales, múltiples lesiones líticas y expansivas en los arcos vertebrales.
bilateral.

El paciente comenzó a usar anticonvulsivos recetados por el servicio de Neurología y continúa usándolos en dosis altas.
dosis de calcimimético, análogo de vitamina D parenteral y quelante de fosfato, a pesar de PTHi
> 2000. Tiene indicación de paratiroidectomía; sin embargo, presenta insuficiencia cardíaca con
Fracción de eyección reducida y apnea obstructiva del sueño durante el uso de CPAP.

Este artículo se publica en acceso abierto bajo la licencia Creative Commons Attribution, que permite el uso, la distribución y la reproducción sin restricciones en cualquier medio, siempre que se cite correctamente la obra original.

Machine Translated by Google

Año VII, vol. 1 2026 | Envío: 05/05/2026 | Aceptado: 08/05/2026 | Publicación: 11/05/2026

Discusión

La persistencia de niveles elevados de PTHi (>2000 pg/mL), a pesar del uso de calcimiméticos,
Las dosis elevadas de análogos de la vitamina D y quelantes de fosfato sugieren un fracaso terapéutico.
multifactorial, en el que la mala adherencia al tratamiento juega un papel importante. Adherencia irregular
Compromete el control metabólico y favorece la progresión de lesiones óseas y neurológicas.
reforzando la necesidad de estrategias educativas y apoyo multidisciplinario.
Estudios recientes han demostrado que el hiperparatiroidismo secundario refractario está asociado
a un mayor riesgo de calcificaciones ectópicas, fracturas patológicas y mortalidad cardiovascular,
lo que convierte el manejo clínico en un desafío constante en pacientes de hemodiálisis. El alto riesgo
El sistema cardiovascular hace que la intervención quirúrgica sea inviable en este caso. En este contexto, el manejo clínico es fundamental.
Aunque su potencial para resolver problemas es limitado, se convierte en la única alternativa viable: requiere gestión.
Riguroso e individualizado, con seguimiento frecuente en laboratorio y apoyo multidisciplinario.
Esta estrategia es fundamental para reducir las complicaciones, preservar la funcionalidad y mejorar...
Calidad de vida para pacientes que no son candidatos a intervención quirúrgica.

Conclusión

Este caso refuerza la importancia de la adherencia terapéutica y la gestión clínica cuidadosa como pilares fundamentales.
En el manejo de la enfermedad mineral y ósea avanzada en la ERC. Se destaca el papel esencial de la evaluación.
La atención radiológica integral y un enfoque multidisciplinario son fundamentales para reducir
complicaciones, preservar la funcionalidad y mejorar la calidad de vida de los pacientes en
Paciente en hemodiálisis sin condiciones que permitan una intervención quirúrgica.

Referencias

1. BRASIL. Ministerio de Salud. Comisión Nacional para la Incorporación de Tecnologías en el SUS (CONITEC). Trastorno mineral óseo en la enfermedad renal crónica: actualización del protocolo clínico y las guías terapéuticas. Brasilia: Ministerio de Salud, 2025.

2. BRASIL. Ministerio de Salud. Protocolo clínico y directrices terapéuticas para el trastorno mineral óseo en la enfermedad renal crónica. Ordenanza conjunta n.º 15, del 4 de agosto de 2022. Brasilia: Ministerio de Salud, 2022. Disponible en: https://www.gov.br/saude. Consultado el: 9 de mayo de 2026.

Este artículo se publica en acceso abierto bajo la licencia Creative Commons Attribution, que permite el uso, la distribución y la reproducción sin restricciones en cualquier medio, siempre que se cite correctamente la obra original.

Machine Translated by Google

Año VII, vol. 1 2026 | Envío: 05/05/2026 | Aceptado: 08/05/2026 | Publicación: 11/05/2026

3. ENFERMEDAD RENAL: MEJORA DE LOS RESULTADOS GLOBALES (KDIGO). Guía de práctica clínica para el diagnóstico, evaluación, prevención y tratamiento de la ERC-MBD. Kidney International Supplements, vol. 12, n.º 1, págs. 1-115, 2023.

4. MARTINS, LC; OLIVEIRA, RS; SILVA, PH Avances en el manejo clínico de la enfermedad mineral y ósea en pacientes en hemodiálisis. Revista Brasileña de Nefrología, vol. 47, n.º 3, págs. 310–318, 2025.

5. SILVA, Mariana A.; COSTA, Felipe R.; ALMEIDA, João P. Calcificaciones ectópicas en la enfermedad renal crónica: avances diagnósticos y terapéuticos. Revista Brasileña de Nefrología, vol. 46, n.º 4, págs. 512–520, 2024.

6. ZHANG, Y.; LI, X.; WANG, J. Calcificaciones ectópicas en la enfermedad renal crónica: implicaciones clínicas y estrategias de manejo. Journal of Nephrology, vol. 37, n.° 2, págs. 245-256, 2024.

Este artículo se publica en acceso abierto bajo la licencia Creative Commons Attribution, que permite el uso, la distribución y la reproducción sin restricciones en cualquier medio, siempre que se cite correctamente la obra original.