RCMOS – Revista Científica Multidisciplinar O Saber. ISSN: 2675-9128. São Paulo - SP.
Ano VII, v.1 2026 | submissão: 21/07/2026 | aceito: 24/07/2026 | publicação: 27/07/2026

Hernia de Morgagni Asociada a Obesidad Grave: Reparación Laparoscópica Concomitante con Bypass Gástrico - Reporte de Caso

Hérnia de Morgagni Associada À Obesidade Grave: Correção Laparoscópica Concomitante ao Bypass Gástrico - Relato de Caso

Morgagni Hernia Associated with Severe Obesity: Concomitant Laparoscopic Repair and Gastric Bypass - A Case Report

Matheus Santana Luz

Resumen: Contexto: La hernia de Morgagni es una forma rara de hernia diafragmática congénita. Muchos pacientes permanecen oligosintomáticos hasta la edad adulta, cuando factores como la obesidad mórbida aumentan la presión intraabdominal y agravan el cuadro.
Reporte de Caso: Paciente de sexo femenino, de 40 años, con IMC de 52,53 kg/m² y síntomas respiratorios desde la infancia, que empeoraron progresivamente con el aumento de peso reciente. Los estudios de imagen confirmaron una hernia de Morgagni anterior con herniación de tejido adiposo omental y colon transverso hacia el hemitórax derecho, lo que causó atelectasia compresiva del pulmón. Se realizó reparación laparoscópica concomitante con bypass gástrico en Y de Roux, seguida de recuperación en UCI durante tres días debido a atelectasia pulmonar persistente. La paciente evolucionó con una mejoría respiratoria significativa y resolución del cuadro en los estudios de imagen.
Conclusión: La reparación laparoscópica concomitante de la hernia diafragmática y el bypass gástrico demostró ser un abordaje quirúrgico seguro y eficaz.

Palabras clave: Hernia de Morgagni; Cirugía Bariátrica; Bypass Gástrico; Laparoscopia; Obesidad Mórbida.

Resumo: Contexto: A hérnia de Morgagni é uma forma rara de hérnia diafragmática congênita. Muitos pacientes permanecem oligossintomáticos até a vida adulta, quando fatores como a obesidade mórbida aumentam a pressão intra-abdominal e agravam o quadro.
Relato do Caso: Paciente do sexo feminino, 40 anos, IMC de 52,53 kg/m², com sintomas respiratórios desde a infância que apresentaram piora progressiva com o ganho ponderal recente. Exames de imagem confirmaram hérnia de Morgagni anterior com herniação de tecido adiposo omental e cólon transverso para o hemitórax direito, cursando com atelectasia compressiva do pulmão. Foi realizada correção laparoscópica concomitante ao bypass gástrico em Y de Roux, seguida de recuperação em UTI por três dias devido a atelectasia pulmonar persistente, evoluindo com melhora respiratória significativa e resolução do quadro aos exames de imagem.
Conclusão: A realização concomitante de correção laparoscópica da hérnia diafragmática e bypass gástrico mostrou-se uma abordagem cirúrgica segura e eficaz.

Palavras-chave: Hérnia de Morgagni; Cirurgia Bariátrica; Bypass Gástrico; Laparoscopia; Obesidade Mórbida.

Abstract: Background: Morgagni hernia is a rare form of congenital diaphragmatic hernia. Many patients remain minimally symptomatic until adulthood, when factors such as morbid obesity increase intra-abdominal pressure and worsen the condition.
Case Report: A 40-year-old female patient with a BMI of 52.53 kg/m² had experienced respiratory symptoms since childhood, with progressive worsening after recent weight gain. Imaging studies confirmed an anterior Morgagni hernia, with herniation of omental adipose tissue and the transverse colon into the right hemithorax, causing compressive atelectasis of the

lung. Concomitant laparoscopic repair and Roux-en-Y gastric bypass were performed. The patient then remained in the intensive care unit for three days because of persistent pulmonary atelectasis. She showed significant respiratory improvement and resolution of the condition on imaging studies.
Conclusion: Concomitant laparoscopic repair of the diaphragmatic hernia and gastric bypass proved to be a safe and effective surgical approach.

Keywords: Morgagni Hernia; Bariatric Surgery; Gastric Bypass; Laparoscopy; Morbid Obesity.

Introducción

La hernia de Morgagni corresponde a una forma rara de hernia diafragmática congénita y representa aproximadamente entre el 2 y el 5% de las hernias diafragmáticas. Se produce por un defecto en la fusión de las estructuras del diafragma en la región retroesternal, generalmente a la derecha, lo que permite la herniación del contenido abdominal hacia el tórax. Aunque se diagnostica con frecuencia en la infancia, algunos pacientes permanecen oligosintomáticos hasta la edad adulta, y el cuadro se agrava por factores que aumentan la presión intraabdominal, como la obesidad, el embarazo y el estreñimiento crónico. La obesidad mórbida se asocia al empeoramiento de la mecánica ventilatoria y puede exacerbar síntomas respiratorios previamente compensados en pacientes con hernia diafragmática congénita.

Reporte de Caso

Paciente de sexo femenino, de 40 años, acudió al ambulatorio con obesidad grave refractaria al tratamiento clínico. Medía 1,55 m, pesaba 126,2 kg y presentaba un índice de masa corporal (IMC) de 52,53 kg/m². Relataba múltiples intentos previos de pérdida de peso sin éxito. Refería disnea importante en decúbito dorsal, dificultad para dormir en posición supina y limitación funcional marcada ante esfuerzos mínimos. Según la paciente, los síntomas respiratorios estaban presentes desde la infancia, aproximadamente desde los cuatro años de edad, pero empeoraron progresivamente después de un aumento importante de peso reciente.

Durante la investigación diagnóstica se realizaron radiografía y tomografía computarizada de tórax, que evidenciaron una hernia de Morgagni anterior en la línea media, predominantemente a la derecha, con herniación de contenido abdominal hacia el hemitórax derecho. Se observó la protrusión de tejido adiposo omental y de un asa colónica hacia la cavidad torácica, lo que provocaba un efecto compresivo sobre el parénquima pulmonar adyacente, asociado a atelectasia compresiva del pulmón derecho. También había efecto de

masa sobre las estructuras mediastínicas y el área cardíaca, con discreto desplazamiento del mediastino hacia la izquierda.

Considerando la asociación entre obesidad mórbida y compromiso respiratorio progresivo, se optó por realizar simultáneamente la reparación laparoscópica de la hernia diafragmática y la cirugía bariátrica. Se efectuó un bypass gástrico en Y de Roux por videolaparoscopia asociado a la reparación de la hernia de Morgagni en el mismo tiempo quirúrgico. Durante el procedimiento se observó una hernia diafragmática anterior derecha que contenía el colon transverso herniado hacia el tórax. Se realizó la reducción completa del contenido herniado y el cierre laparoscópico del defecto diafragmático con suturas separadas de Prolene® 2-0.

En el posoperatorio inmediato, la paciente presentó atelectasia pulmonar derecha persistente y dificultad respiratoria, por lo que permaneció tres días en la unidad de cuidados intensivos para recibir soporte ventilatorio y fisioterapia respiratoria intensiva. Durante la evolución posoperatoria se observó una mejoría clínica significativa, con resolución de la disnea ante esfuerzos leves y mejoría importante de la tolerancia al decúbito dorsal durante el sueño. La radiografía de tórax de control mostró resolución de la atelectasia previamente observada en el pulmón derecho. Las imágenes radiográficas preoperatorias y posoperatorias se presentan a continuación. La imagen preoperatoria muestra una compresión pulmonar derecha importante asociada a atelectasia compresiva y desplazamiento mediastínico secundarios a la hernia diafragmática anterior. La radiografía posoperatoria evidencia una mejoría significativa de la expansión pulmonar derecha, resolución de la atelectasia y reducción de la compresión sobre las estructuras mediastínicas.

Discusión

La hernia de Morgagni es una afección predominantemente congénita que resulta de una falla embriológica en el cierre del triángulo esternocostal del diafragma. A pesar de su origen congénito, muchos pacientes pueden permanecer asintomáticos durante décadas. Los factores adquiridos que elevan crónicamente la presión intraabdominal, como la obesidad mórbida, pueden precipitar el deterioro clínico y la progresión de los síntomas respiratorios.

En adultos, los síntomas más comunes incluyen disnea, malestar torácico, infecciones respiratorias recurrentes y síntomas gastrointestinales inespecíficos. El diagnóstico se realiza con frecuencia de manera incidental mediante estudios de imagen. El abordaje laparoscópico se ha convertido en el método preferido para la reparación quirúrgica debido a su menor

morbilidad, recuperación más rápida y mejores resultados funcionales. En pacientes con obesidad mórbida, la asociación con cirugía bariátrica puede proporcionar una mejoría significativa de la mecánica ventilatoria y una reducción de la presión intraabdominal a largo plazo.

Conclusión

La hernia de Morgagni en adultos puede permanecer subdiagnosticada durante décadas y agravarse por la obesidad mórbida y el aumento crónico de la presión intraabdominal. En este caso, la reparación laparoscópica concomitante de la hernia diafragmática y el bypass gástrico demostró ser segura y eficaz, y promovió una mejoría respiratoria significativa y la recuperación funcional de la paciente.

Referencias Bibliográficas

Angrisani L, Lorenzo M, Borrelli V. Laparoscopic repair of Morgagni hernia: a report of 3 cases and review of the literature. Surg Endosc. 2000;14(10):966-969.

Horton JD, Hofmann KE, Hetz SP. Presentation and management of Morgagni hernias in adults: a review of 298 cases. Surg Endosc. 2008;22(6):1413-1420.

O'Leary DP, Myers E, Coveney EC. Laparoscopic repair of a Morgagni hernia associated with morbid obesity. JSLS. 2010;14(4):618-621.

Pfannschmidt J, Hoffmann H, Dienemann H. Morgagni hernia in adults: results in 7 patients. Scand J Surg. 2004;93(1):77-81.

RCMOS – Revista Científica Multidisciplinar O
Saber. ISSN: 2675-9128. São Paulo - SP.
Ano VII, v.1 2026 | submissão: 21/07/2026 | aceito: 24/07/2026 | publicação: 27/07/2026

Figuras



Figura 1. Hipotransparencia pulmonar en el lóbulo inferior del pulmón derecho, que puede estar relacionada con la herniación de contenido abdominal. Elevación de la cúpula diafragmática derecha, de aspecto indeterminado.

RCMOS – Revista Científica Multidisciplinar O
Saber. ISSN: 2675-9128. São Paulo - SP.
Ano VII, v.1 2026 | submissão: 21/07/2026 | aceito: 24/07/2026 | publicação: 27/07/2026

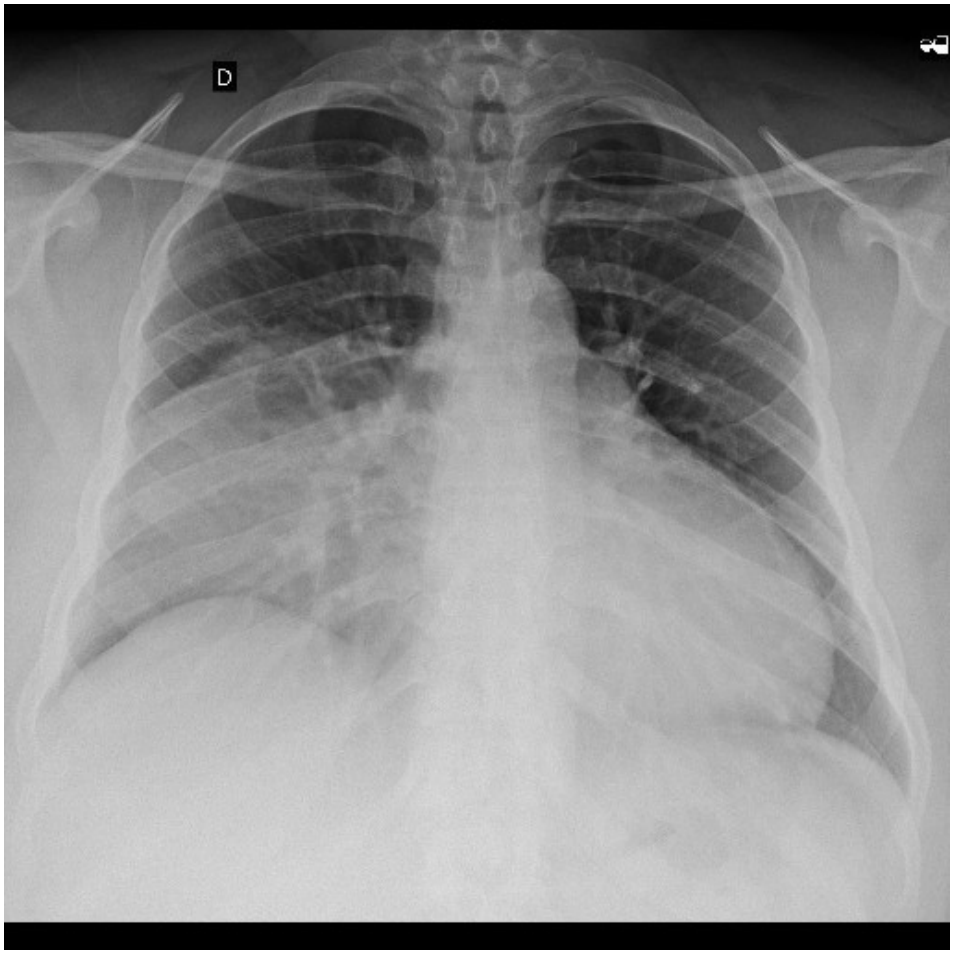

Figura 2. Radiografía de tórax posoperatoria que evidencia expansión pulmonar derecha satisfactoria, mejoría de la atelectasia y reducción del efecto compresivo mediastínico después de la reparación laparoscópica de la hernia de Morgagni asociada al bypass gástrico.

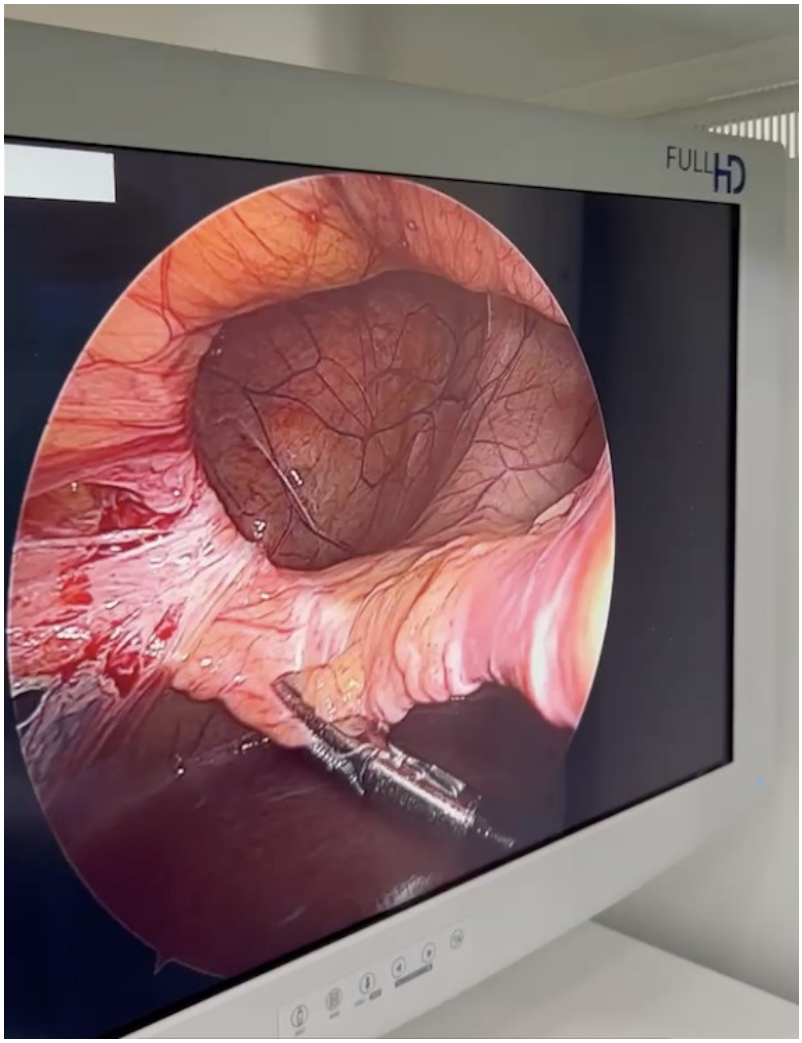

Figura 3. Vista laparoscópica intraoperatoria que muestra la hernia de Morgagni y el defecto diafragmático anterior después de la reducción del contenido herniado.