RCMOS – Revista Científica Multidisciplinar O Saber.
ISSN: 2675-9128. São Paulo-SP.

Ano VII, v.2 2026 | submissão: 30/09/2026 | aceito: 02/10/2026 | publicação: 06/10/2026

Formação prática em ecografia vascular como estratégia para ampliar a precisão e a segurança do duplex scan

Practical training in vascular ultrasound as a strategy to enhance the accuracy and safety of duplex scanning

Formación práctica en ecografía vascular como estrategia para mejorar la precisión y seguridad del escaneo dúplex

Vinicius Cruz Majdalani

Médico pela Escola Bahiana de Medicina e Saúde Pública.
Especialista em Cirurgia Geral e Cirurgia Vascular.
Certificado na área de Ecografia Vascular com Doppler.
Vascular Surgeon | Brazil (RQE 10122)
Vascular Sonographer Specialist | Brazil (RQE 14911)
Board Certified (BC) | American Board for Vascular Medicine | USA (APCA 301719)
Registered Physician in Vascular Interpretation | USA (APCA 301719)
Registered Vascular Technologist | USA (ARDMS 301719)
MBA Health Management | Brazil | FGV

RESUMO

A ecografia vascular ocupa posição relevante na investigação não invasiva das doenças arteriais e venosas, mas sua utilidade clínica depende não apenas da tecnologia disponível, como também da competência de quem executa e interpreta o exame. Este artigo discute a formação prática em Duplex Scan a partir da integração entre fundamentos teóricos, observação orientada, execução supervisionada, interpretação e revisão crítica. Por meio de revisão narrativa de literatura e de diretrizes profissionais, propõe-se um modelo conceitual de cinco eixos — compreender, observar, executar, interpretar e revisar — destinado a organizar a progressão do treinamento sem substituir protocolos institucionais, certificações ou critérios formais de competência. A proposta enfatiza que padronização e autonomia não são objetivos opostos: protocolos reduzem variabilidade evitável, enquanto supervisão e feedback desenvolvem a capacidade de reconhecer limitações, adaptar a investigação e relacionar a imagem à questão clínica.

Palavras-chave: Ecografia vascular. Duplex Scan. Ultrassonografia vascular. Educação médica. Competência clínica. Treinamento supervisionado.

ABSTRACT

Vascular ultrasound plays a relevant role in the noninvasive assessment of arterial and venous diseases, but its clinical usefulness depends not only on the available technology but also on the competence of the professional performing and interpreting the examination. This article discusses practical training in Duplex Scan by integrating theoretical foundations, guided observation, supervised performance, interpretation, and critical review. Through a narrative review of the literature and professional guidelines, a five-axis conceptual model—understand, observe, perform, interpret, and review—is proposed to organize training progression without replacing institutional protocols, professional certifications, or formal competency criteria. The proposal emphasizes that standardization and autonomy are not opposing goals: protocols reduce avoidable variability, while supervision and feedback develop the ability to recognize limitations, adapt the examination, and relate imaging findings to the clinical question.

Keywords: Vascular ultrasound. Duplex Scan. Medical ultrasound. Medical education. Clinical competence. Supervised training.

Este é um artigo publicado em acesso aberto (Open Access) sob a licença CreativeCommons Attribution, que permite uso, distribuição e reprodução em qualquer meio, sem restrições desde que o trabalho original seja corretamente citado.

RCMOS – Revista Científica Multidisciplinar O Saber.
ISSN: 2675-9128. São Paulo-SP.

Ano VII, v.2 2026 | submissão: 30/09/2026 | aceito: 02/10/2026 | publicação: 06/10/2026

INTRODUÇÃO

A ultrassonografia vascular consolidou-se como ferramenta relevante na avaliação não invasiva de diferentes condições arteriais e venosas. Ao combinar imagem bidimensional, Doppler colorido e análise espectral, o Duplex Scan permite observar estruturas e obter informações hemodinâmicas, participando do diagnóstico, do planejamento terapêutico e do acompanhamento de pacientes. (EIBERG et al., 2019; BANDYK, 2019).

O avanço dos equipamentos, entretanto, não tornou o exame independente de quem o executa. A qualidade da aquisição continua relacionada a decisões tomadas em tempo real, como posicionamento do paciente, escolha da janela, orientação do transdutor, ajuste de ganho, escala, frequência e ângulo de insonação. (SHEEHAN; ZIERLER, 2018).

Essa característica tem implicação direta na formação. Conhecer anatomia e princípios físicos é indispensável, porém não basta para garantir desempenho consistente diante de pacientes reais. A prática apresenta variações anatômicas, limitações de mobilidade, edema, dor, feridas e janelas acústicas difíceis. (EIBERG et al., 2019).

Por isso, a aprendizagem do Duplex Scan não deveria ser reduzida à memorização de uma sequência. Protocolos são essenciais para organizar o exame e reduzir omissões, mas a competência aparece quando o profissional compreende por que cada etapa existe e reconhece quando a situação exige investigação adicional. (BANDYK, 2019; SOCIETY FOR VASCULAR ULTRASOUND, 2026).

A formação também envolve aprender a reconhecer o próprio erro. Uma imagem pode parecer visualmente satisfatória e ainda ser insuficiente para responder à pergunta clínica. Sem revisão e feedback, inadequações técnicas podem ser repetidas até se transformarem em hábito. (SHEEHAN; ZIERLER, 2018; SHEEHAN et al., 2019).

Este artigo analisa a formação prática em ecografia vascular e propõe uma estrutura de cinco eixos — compreender, observar, executar, interpretar e revisar. O objetivo não é apresentar uma técnica diagnóstica nova, mas organizar elementos educacionais que aproximem conhecimento teórico, desempenho técnico e julgamento clínico.

2 METODOLOGIA

Foi realizada revisão narrativa de literatura com foco em formação, competência e padronização na ultrassonografia vascular e em áreas de treinamento ultrassonográfico com desafios educacionais comparáveis. A escolha desse desenho decorre do objetivo de integrar conceitos e diretrizes, e não de estimar quantitativamente uma única intervenção.

Este é um artigo publicado em acesso aberto (Open Access) sob a licença CreativeCommons Attribution, que permite uso, distribuição e reprodução em qualquer meio, sem restrições desde que o trabalho original seja corretamente citado.

Ano VII, v.2 2026 | submissão: 30/09/2026 | aceito: 02/10/2026 | publicação: 06/10/2026

Foram priorizados documentos de sociedades profissionais, publicações indexadas e textos que abordassem treinamento supervisionado, competência técnica, padronização de exames, interpretação e avaliação de desempenho. A Society for Vascular Ultrasound (SVU) foi utilizada como referência institucional por manter diretrizes específicas de desempenho. (SOCIETY FOR VASCULAR ULTRASOUND, 2026; ACC et al., 2021).

As Professional Performance Guidelines da SVU descrevem elementos essenciais mínimos de desempenho e deixam explícito que não substituem protocolos próprios dos laboratórios. Essa formulação distingue padronização profissional de automatização da conduta e reconhece a necessidade de adaptação local. (SOCIETY FOR VASCULAR ULTRASOUND, 2026).

A análise também considerou literatura sobre treinamento técnico em cirurgia vascular e ultrassonografia. Trabalhos sobre ensino de habilidades reforçam a necessidade de estabelecer competência para prática independente, enquanto estudos em ultrassom mostram o valor de exposição supervisionada, repetição e avaliação. (EIBERG et al., 2019; BANDYK, 2019; JAFFER et al., 2015).

Após leitura e comparação dos materiais, os componentes educacionais recorrentes foram agrupados em cinco categorias: base conceitual, demonstração orientada, execução supervisionada, interpretação e revisão. A organização dessas categorias resultou no modelo conceitual apresentado neste artigo.

O modelo é uma proposição educacional e não deve ser confundido com método previamente validado. Não foram coletados dados de pacientes nem realizados testes comparativos entre grupos; as inferências são conceituais e precisam ser avaliadas futuramente por estudos prospectivos.

3 A DEPENDÊNCIA DO OPERADOR E O DESAFIO DE ENSINAR

A expressão operador-dependente é associada à ultrassonografia porque parte da informação diagnóstica é construída durante a própria aquisição. No Duplex Scan, o operador seleciona planos, realiza manobras e ajusta parâmetros enquanto observa os achados. (SHEEHAN; ZIERLER, 2018).

Essa dinâmica significa que erros de aquisição podem anteceder qualquer interpretação. Um ângulo inadequado no Doppler espectral, uma compressão mal executada ou a ausência de documentação de um segmento relevante podem limitar a utilidade do exame. (SHEEHAN; ZIERLER, 2018; JAFFER et al., 2014).

O desafio aumenta porque pacientes não reproduzem as condições ideais de um manual. Biotipo, cicatrizes, edema, curativos, dor e restrições de posicionamento alteram a abordagem. A competência inclui conseguir preservar os objetivos do exame diante dessas variações.

Este é um artigo publicado em acesso aberto (Open Access) sob a licença CreativeCommons Attribution, que permite uso, distribuição e reprodução em qualquer meio, sem restrições desde que o trabalho original seja corretamente citado.

Ano VII, v.2 2026 | submissão: 30/09/2026 | aceito: 02/10/2026 | publicação: 06/10/2026

Nesse cenário, a demonstração por um profissional experiente ganha valor quando deixa de ser silenciosa. Explicar por que um parâmetro foi alterado ou por que determinado segmento merece atenção torna visível um raciocínio que pode parecer intuitivo para o especialista. (EIBERG et al., 2019; BANDYK, 2019).

A execução pelo aluno precisa acontecer cedo, mas com responsabilidade progressiva. Se o professor assume toda dificuldade, o exame pode ficar melhor naquele momento, porém o estudante perde a oportunidade de construir estratégias próprias. A supervisão deve proteger sem retirar o espaço necessário para tentar e corrigir. (JAFFER et al., 2015; SHEEHAN et al., 2019).

Ensinar ecografia vascular, portanto, é ensinar simultaneamente técnica e tomada de decisão. A habilidade manual sem compreensão tende a ser rígida; o conhecimento teórico sem execução tende a permanecer abstrato. O encontro entre ambos é o ponto em que o treinamento começa a produzir autonomia.

4 PADRONIZAÇÃO, PROTOCOLOS E JULGAMENTO CLÍNICO

Protocolos têm função central nos laboratórios vasculares porque estabelecem um percurso mínimo para a realização do exame. Eles organizam segmentos avaliados, documentação, medidas e critérios técnicos, contribuindo para consistência e comunicação. (COLERIDGE-SMITH et al., 2006; SOCIETY FOR VASCULAR ULTRASOUND, 2026).

A SVU define suas Professional Performance Guidelines como elementos essenciais mínimos de desempenho e as apresenta como base para criação ou atualização dos procedimentos de cada laboratório. A entidade informa ainda que as diretrizes são revistas periodicamente. (SOCIETY FOR VASCULAR ULTRASOUND, 2026).

Para o profissional em formação, uma sequência clara reduz a carga cognitiva inicial. Em vez de decidir tudo ao mesmo tempo, o aluno dispõe de um roteiro que orienta aquisição e documentação enquanto coordenação manual e familiaridade com o equipamento ainda se desenvolvem. (BANDYK, 2019).

O risco aparece quando protocolo e raciocínio passam a ser tratados como sinônimos. Completar todas as etapas não garante, por si só, que a questão clínica tenha sido respondida. Um achado inesperado pode exigir novas imagens, comparação ou ampliação do estudo. (COLERIDGE-SMITH et al., 2006).

Por essa razão, o ensino de protocolos deveria incluir a justificativa de cada componente. Saber que uma medida deve ser obtida é diferente de compreender o que ela representa, quais fatores podem distorcê-la e em que circunstâncias precisa ser repetida.

Este é um artigo publicado em acesso aberto (Open Access) sob a licença CreativeCommons Attribution, que permite uso, distribuição e reprodução em qualquer meio, sem restrições desde que o trabalho original seja corretamente citado.

Ano VII, v.2 2026 | submissão: 30/09/2026 | aceito: 02/10/2026 | publicação: 06/10/2026

A padronização mais madura é aquela que controla variabilidade evitável sem bloquear julgamento. Ela oferece um piso técnico comum, enquanto experiência e supervisão ajudam o profissional a reconhecer quando precisa ir além do roteiro.

5 MODELO CONCEITUAL DE FORMAÇÃO EM CINCO EIXOS

O modelo proposto organiza a formação em cinco eixos: compreender, observar, executar, interpretar e revisar. A divisão é didática; na prática, os componentes se sobrepõem e retornam em ciclos sucessivos conforme o profissional encontra exames mais complexos. (EIBERG et al., 2019; SHEEHAN; ZIERLER, 2018).

Compreender corresponde à construção da base conceitual. Anatomia vascular, hemodinâmica, física do ultrassom, princípios do Doppler, indicações, limitações e critérios diagnósticos precisam anteceder a autonomia.

Observar significa acompanhar a execução com atenção dirigida. A demonstração é mais útil quando o instrutor verbaliza escolhas e expõe dúvidas. O aluno deixa de assistir apenas aos movimentos e passa a perceber a lógica que orienta mudanças de posição e parâmetros.

Executar transfere progressivamente a responsabilidade para quem aprende. O aluno precisa manipular o equipamento, enfrentar dificuldades reais e experimentar correções. A supervisão funciona como proteção e como fonte de feedback, não como substituição permanente da iniciativa. (EIBERG et al., 2019; JAFFER et al., 2015).

Interpretar conecta a imagem à fisiologia e à pergunta clínica. Mesmo quando o responsável pelo laudo é outro profissional, entender o significado do que está sendo adquirido melhora a capacidade de documentar achados e reconhecer insuficiências.

Revisar fecha o ciclo. Imagens inadequadas, divergências, correlações posteriores e dificuldades encontradas devem retornar ao processo formativo. A revisão transforma quantidade de exames em experiência refletida e permite aprender também com limitações. (SHEEHAN et al., 2019).

Este é um artigo publicado em acesso aberto (Open Access) sob a licença CreativeCommons Attribution, que permite uso, distribuição e reprodução em qualquer meio, sem restrições desde que o trabalho original seja corretamente citado.

RCMOS – Revista Científica Multidisciplinar O Saber.
ISSN: 2675-9128. São Paulo-SP.

Ano VII, v.2 2026 | submissão: 30/09/2026 | aceito: 02/10/2026 | publicação: 06/10/2026

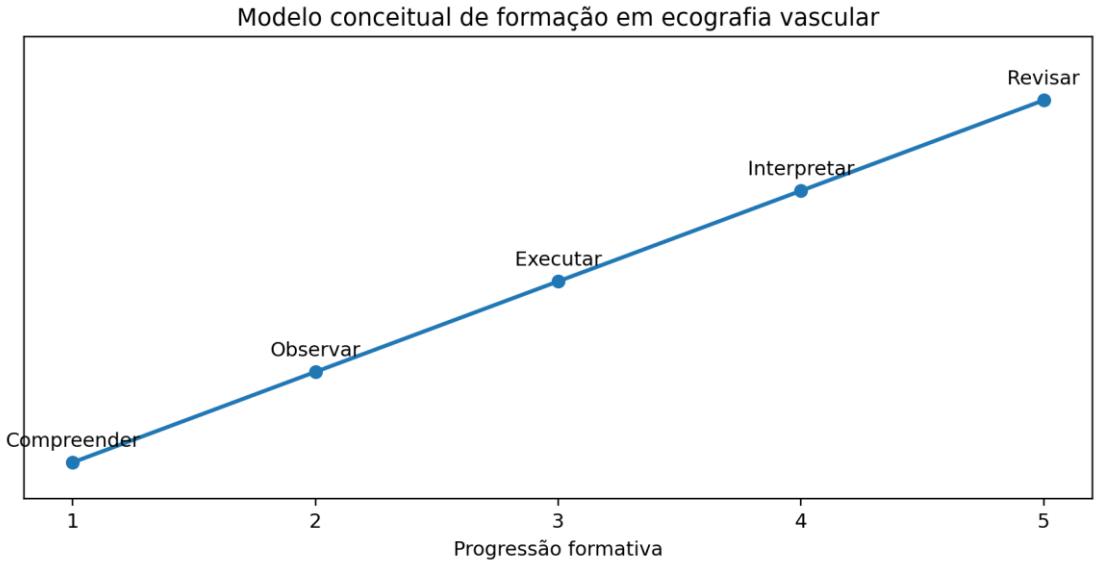

Figura 1 — Modelo conceitual de progressão formativa em ecografia vascular

Fonte: elaboração do autor (2026). Representação conceitual, sem dados empíricos.

6 PRÁTICA SUPERVISIONADA, FEEDBACK E AUTONOMIA

A prática supervisionada é o momento em que conhecimento e execução deixam de ser compartimentos separados. Diante de pacientes reais, o aluno precisa coordenar comunicação, posicionamento, transdutor, equipamento e interpretação. (EIBERG et al., 2019; BANDYK, 2019).

Nos primeiros contatos, intervenções frequentes do instrutor são esperadas. Com o avanço do treinamento, porém, a supervisão deve mudar de natureza. Em vez de indicar cada movimento, o professor pode perguntar o que está inadequado e quais alternativas o aluno considera. (SHEEHAN; ZIERLER, 2018).

Essa mudança é importante porque autonomia não é simplesmente ausência do professor. Ela envolve capacidade de detectar problemas, formular hipóteses técnicas e corrigir a própria execução. Quem depende de instrução sempre que o exame foge do padrão ainda não atingiu independência plena.

O feedback precisa ser específico. Dizer que uma imagem está ruim oferece menos aprendizagem do que identificar qual elemento compromete sua utilidade e demonstrar como corrigi-lo. Feedback próximo ao momento da execução facilita a associação entre ação, imagem e consequência. (SHEEHAN et al., 2019).

A quantidade de exames realizados também deve ser interpretada com cautela. Volume aumenta exposição, mas não garante que erros estejam sendo identificados. Uma trajetória consistente combina repetição com revisão de qualidade e níveis progressivos de dificuldade. (SHEEHAN; ZIERLER, 2018; ACC et al., 2021).

Este é um artigo publicado em acesso aberto (Open Access) sob a licença CreativeCommons Attribution, que permite uso, distribuição e reprodução em qualquer meio, sem restrições desde que o trabalho original seja corretamente citado.

Ano VII, v.2 2026 | submissão: 30/09/2026 | aceito: 02/10/2026 | publicação: 06/10/2026

Por isso, a decisão sobre autonomia deveria considerar desempenho demonstrado, e não somente tempo ou número bruto de exames. Critérios objetivos e revisão de casos podem tornar essa transição mais transparente, embora sua validação exija pesquisa específica. (NØRGAARD et al., 2020; ACC et al., 2021).

7 DA AQUISIÇÃO DA IMAGEM À INFORMAÇÃO CLÍNICA

O propósito do Duplex Scan não é produzir imagens visualmente atraentes, mas gerar informação útil para uma questão clínica. Essa distinção muda a maneira como o exame deve ser ensinado: qualidade técnica precisa estar vinculada à capacidade de responder ao problema que motivou a investigação. (COLERIDGE-SMITH et al., 2006; BANDYK, 2019).

Uma aquisição pode obedecer ao protocolo e ainda ser insuficiente se um achado relevante não for explorado. Da mesma forma, condições difíceis podem impedir imagens ideais sem necessariamente inviabilizar o exame, desde que as limitações sejam reconhecidas.

Isso justifica aproximar aquisição e interpretação durante a formação. Quando o aluno entende o significado do padrão observado, passa a ajustar a investigação com maior propósito. A imagem deixa de ser produto isolado e passa a integrar uma sequência de perguntas e respostas. (EIBERG et al., 2019).

A experiência com diferentes casos amplia esse repertório. Anatomias, doenças e limitações técnicas variam, e nenhum conjunto de imagens didáticas consegue antecipar todas as combinações possíveis. A exposição clínica supervisionada permite discutir como princípios gerais se comportam fora do cenário ideal. (SHEEHAN; ZIERLER, 2018).

A revisão posterior pode incluir correlação com outros exames, procedimentos ou evolução clínica quando esses dados estiverem disponíveis. Esse retorno ajuda a identificar acertos e discrepâncias e cria oportunidades para aperfeiçoar critérios de aquisição.

A maturidade profissional aparece quando execução e raciocínio passam a ocorrer de forma integrada. Parte da técnica torna-se consistente o suficiente para liberar atenção para o paciente e para os achados, sem abandonar a vigilância sobre a qualidade do próprio exame.

8 EDUCAÇÃO CONTINUADA E MANUTENÇÃO DA COMPETÊNCIA

A conclusão de um curso não encerra a aprendizagem em ecografia vascular. Equipamentos mudam, recomendações são atualizadas e novas aplicações surgem. A competência precisa ser mantida por

Este é um artigo publicado em acesso aberto (Open Access) sob a licença CreativeCommons Attribution, que permite uso, distribuição e reprodução em qualquer meio, sem restrições desde que o trabalho original seja corretamente citado.

Ano VII, v.2 2026 | submissão: 30/09/2026 | aceito: 02/10/2026 | publicação: 06/10/2026

contato regular com prática, literatura e mecanismos de avaliação. (SOCIETY FOR VASCULAR ULTRASOUND, 2026; ACC et al., 2021).

A atualização periódica das diretrizes da SVU ilustra essa necessidade. Em 2026, a entidade informou a aprovação de atualizações em diversas Professional Performance Guidelines, incluindo mudanças de clareza, consistência de linguagem e tempos de exame. (SOCIETY FOR VASCULAR ULTRASOUND, 2026).

Experiência acumulada é valiosa, mas também pode cristalizar hábitos. Profissionais experientes se beneficiam de revisar protocolos e comparar sua rotina com recomendações atuais. Educação continuada não deveria ser vista apenas como obrigação formal.

Serviços podem incorporar aprendizagem à rotina por meio de discussão de casos, auditorias, correlação diagnóstica e revisão de exames. Essas atividades ajudam a transformar o laboratório em ambiente educacional contínuo. (ACC et al., 2021).

O professor também precisa permanecer em atualização. Ensinar obriga o especialista a explicar decisões que talvez já execute intuitivamente. Esse exercício pode revelar práticas que precisam ser justificadas, revistas ou adaptadas diante de novas evidências.

Manutenção da competência depende, assim, de uma cultura em que revisão não seja interpretada como punição. A capacidade de reconhecer limitações e discutir erros de forma estruturada é parte da segurança profissional.

9 DISCUSSÃO

A proposta deste artigo parte do entendimento de que competência em ecografia vascular é multidimensional. Conhecimento, coordenação técnica, percepção visual, interpretação, comunicação e reconhecimento das próprias limitações participam do desempenho. (SHEEHAN; ZIERLER, 2018; NØRGAARD et al., 2020).

Essa característica explica por que estratégias exclusivamente expositivas têm alcance limitado. Uma aula pode ensinar o princípio físico de um fenômeno, mas não reproduz integralmente a dificuldade de obter a informação diante de um paciente com dor, edema ou mobilidade restrita. (JAFFER et al., 2015).

O inverso também merece atenção. Repetir exames sem compreender fundamentos pode produzir familiaridade operacional, mas limita a capacidade de adaptação. Quando o cenário deixa de corresponder ao padrão memorizado, o profissional precisa recorrer ao entendimento. (EIBERG et al., 2019; BANDYK, 2019).

Este é um artigo publicado em acesso aberto (Open Access) sob a licença CreativeCommons Attribution, que permite uso, distribuição e reprodução em qualquer meio, sem restrições desde que o trabalho original seja corretamente citado.

Ano VII, v.2 2026 | submissão: 30/09/2026 | aceito: 02/10/2026 | publicação: 06/10/2026

O modelo compreender–observar–executar–interpretar–revisar procura integrar essas dimensões. Seu valor está em explicitar etapas que muitas vezes aparecem informalmente na relação entre professor e aluno e permitir identificar onde determinado aprendiz encontra maior dificuldade.

O gráfico apresentado no item 5 deve ser lido como representação conceitual dessa progressão, e não como resultado quantitativo. Os cinco níveis não expressam escores de competência nem diferenças de efeito; a figura organiza visualmente a passagem entre os componentes.

A principal limitação é a ausência de validação prospectiva do modelo. Estudos futuros poderão transformar os cinco eixos em indicadores observáveis, testar confiabilidade entre avaliadores e investigar retenção, autonomia e qualidade técnica. (NØRGAARD et al., 2020; JAFFER et al., 2014).

CONCLUSÃO

A ecografia vascular demonstra que evolução tecnológica e competência humana não são forças concorrentes. Equipamentos mais sofisticados ampliam possibilidades, mas a qualidade da informação continua ligada à forma como o profissional conduz a aquisição e reconhece as limitações do estudo. (EIBERG et al., 2019; SHEEHAN; ZIERLER, 2018).

Por esse motivo, a formação não deveria terminar na transmissão de fundamentos teóricos. Anatomia, hemodinâmica e física do ultrassom precisam ser convertidas em decisões concretas diante do paciente, e essa conversão exige prática acompanhada de supervisão e feedback. (BANDYK, 2019; EIBERG et al., 2019).

Protocolos permanecem indispensáveis. Eles organizam o exame, reduzem omissões e estabelecem referências comuns. Entretanto, seu melhor uso ocorre quando o profissional compreende o motivo de cada etapa e sabe reconhecer situações em que a investigação precisa ser adaptada. (SOCIETY FOR VASCULAR ULTRASOUND, 2026; COLERIDGE-SMITH et al., 2006).

A prática supervisionada funciona como ponte entre conhecimento e autonomia. Ao permitir tentativa, correção e repetição em ambiente protegido, ela ajuda a impedir que erros técnicos se consolidem e favorece o desenvolvimento de critérios próprios para avaliação da qualidade. (JAFFER et al., 2015; SHEEHAN et al., 2019).

O modelo de cinco eixos — compreender, observar, executar, interpretar e revisar — procura organizar essa progressão sem pretender substituir currículos, certificações ou diretrizes existentes. Sua contribuição é integrar elementos que frequentemente são ensinados de maneira fragmentada.

A revisão merece destaque porque diferencia simples exposição de experiência refletida. Realizar grande número de exames pode ampliar familiaridade, mas o aprendizado se torna mais consistente quando o profissional consegue comparar resultados, identificar falhas e retornar à prática com objetivos específicos. (SHEEHAN et al., 2019).

Este trabalho possui limites importantes. A proposta é conceitual, não foi submetida a ensaio educacional e não permite afirmar superioridade em relação a outros modelos. A validação exigirá instrumentos objetivos, acompanhamento de aprendizes e avaliação de desfechos.

Formar um profissional competente em Duplex Scan significa, em última análise, ensinar alguém a compreender o que procura, produzir informação tecnicamente adequada, reconhecer quando essa informação é insuficiente e saber como melhorar. É nesse encontro entre conhecimento, prática supervisionada e revisão crítica que a tecnologia pode cumprir seu papel no cuidado vascular.

Este é um artigo publicado em acesso aberto (Open Access) sob a licença CreativeCommons Attribution, que permite uso, distribuição e reprodução em qualquer meio, sem restrições desde que o trabalho original seja corretamente citado.

Ano VII, v.2 2026 | submissão: 30/09/2026 | aceito: 02/10/2026 | publicação: 06/10/2026

REFERÊNCIAS

ACC; AHA; SVM; ACP. 2021 ACC/AHA/SVM/ACP Advanced Training Statement on Vascular Medicine. Journal of the American College of Cardiology, 2021. Disponível em: https://pmc.ncbi.nlm.nih.gov/articles/PMC8221116/. Acesso em: 25 set. 2026.

BANDYK, D. F. Vascular surgery resident education and hands-on training in vascular laboratory testing. Seminars in Vascular Surgery, v. 32, n. 1-2, p. 41-47, 2019. DOI: 10.1053/j.semvascsurg.2019.05.001.

COLERIDGE-SMITH, P. et al. Duplex ultrasound investigation of the veins in chronic venous disease of the lower limbs - UIP consensus document. Part I: Basic principles. European Journal of Vascular and Endovascular Surgery, v. 31, n. 1, p. 83-92, 2006. DOI: 10.1016/j.ejvs.2005.07.019.

EIBERG, J.; KONGE, L.; VILA, R.; SILLESEN, H. How vascular surgeons can learn ultrasound. Seminars in Vascular Surgery, v. 32, n. 1-2, p. 33-40, 2019. DOI: 10.1053/j.semvascsurg.2019.01.007.

JAFFER, U. et al. Validation of a novel duplex ultrasound objective structured assessment of technical skills (DUOSATS) for arterial stenosis detection. Ultrasound in Medicine & Biology, 2014. PMID: 25024991.

JAFFER, U.; NORMAHANI, P.; SINGH, P.; ASLAM, M.; STANDFIELD, N. J. The effect of a simulation training package on skill acquisition for duplex arterial stenosis detection. Journal of Surgical Education, v. 72, n. 2, p. 310-315, 2015. DOI: 10.1016/j.jsurg.2014.09.013.

NØRGAARD, B. L. et al. European Society for Vascular Surgery (ESVS) Certification of Theoretical and Practical Competences in Basic Vascular Ultrasound: validity investigation of the assessment tools. European Journal of Vascular and Endovascular Surgery, v. 60, n. 6, p. 933-941, 2020. DOI: 10.1016/j.ejvs.2020.07.075.

SHEEHAN, F. H.; ZIERLER, R. E. Simulation for competency assessment in vascular and cardiac ultrasound. Vascular Medicine, v. 23, n. 2, p. 172-180, 2018. DOI: 10.1177/1358863X17751656.

SHEEHAN, F. H. et al. Formative assessment of performance in diagnostic ultrasound using simulation and quantitative and objective metrics. Military Medicine, 2019. PMID: 30901403.

SOCIETY FOR VASCULAR ULTRASOUND. Professional Performance Guidelines. 2026. Disponível em: https://www.svu.org/practice-resources/professional-performance-guidelines/. Acesso em: 25 set. 2026.

Este é um artigo publicado em acesso aberto (Open Access) sob a licença CreativeCommons Attribution, que permite uso, distribuição e reprodução em qualquer meio, sem restrições desde que o trabalho original seja corretamente citado.