RCMOS – Revista Científica Multidisciplinar O Saber - *Multidisciplinary Scientific Journal Know*
ISSN: 2675-9128. São Paulo-SP.

Clareamento endógeno em dente traumatizado tratado endodonticamente: um relato de experiência

Endogenous whitening in endodontically treated traumatized teeth: an experience report

Natalie Vitoriano Guedes da Silva[1]
Patrick Rodrigues da Silva[2]
Victor Lima Drumond De Castro

1 Graduanda em Odontologia, UNI-BH, 2022. Graduanda do Centro Universitário de Belo Horizonte, MG. Autora para correspondência: natalie_vitorianog@hotmail.com
2 Graduando em Odontologia, UNI-BH, 2022. Graduando do Centro Universitário de Belo Horizonte, MG. Autor para correspondência: patrick.rsilva18@gmail.com
3 Mestre e Especialista em Endodontia, São Leopoldo MANDIC, Campinas, SP. Professor adjunto do Centro Universitário de Belo Horizonte - UniBH. Belo Horizonte, MG. ORCID: https://orcid.org/0000-0001-5254-4745. Autor para correspondência: victor_drumond@yahoo.com.br

Submetido em: 20/02/2023
Aprovado em: 21/02/2023
Publicado em: 24/02/2023
DOI 10.51473/ed.al.v3i1.483

RESUMO
A busca pela estética dentária aumenta consideravelmente nos dias atuais. Dentes com histórico de traumatismo podem ter por consequência alteração cromática e necessidade de realização de tratamento endodôntico radical. O clareamento endógeno é uma alternativa de tratamento para dentes que sofreram escurecimento da coroa clínica visual. As técnicas de clareamento apresentam resultados extremamente satisfatórios, todavia, podem apresentar efeitos colaterais como a reabsorção externa quando se trata do clareamento endógeno. O objetivo deste trabalho é apresentar um caso clínico em que o dente 21 sofreu escurecimento coronário decorrente de traumatismo e após realização do tratamento endodôntico radical e do clareamento endógeno, obteve-se melhora significativa na coloração. Conclui-se que o tratamento de clareamento endógeno em dente traumatizado tratado endodonticamente é viável, desde que seja bem indicado e sejam respeitadas as limitações de cada caso pelo profissional cirurgião-dentista.
Palavras-chave: *Clareamento endógeno, clareamento dental, traumatismo dentário.*

ABSTRACT
The search for dental aesthetics is increasing considerably nowadays. Teeth with a history of trauma may result in chromatic alteration and the need for radical endodontic treatment. Endogenous whitening is a treatment alternative for teeth that have suffered visual clinical crown darkening. The bleaching techniques present extremely satisfactory results, however, they may present side effects such as external resorption when it comes to endogenous bleaching. The objective of this work is to present a clinical case in which tooth 21 suffered coronal darkening due to trauma and after radical endodontic treatment and endogenous whitening, a significant improvement in color was obtained. We conclude that the endogenous bleaching treatment in traumatized teeth treated endodontically is feasible, as long as it is well indicated and the limitations of each case are respected by the professional dentist.
KEYWORDS: Endogenous whitening, tooth whitening, dental trauma

1. INTRODUÇÃO

O traumatismo dentário é considerado pela Organização Mundial da Saúde - OMS - um importante problema de saúde pública a nível mundial devido à sua alta taxa de prevalência. Atualmente o número de casos de dentes

Este é um artigo publicado em acesso aberto (Open Access) sob a licença CreativeCommons Attribution, que permite uso, distribuição e reprodução em qualquer meio, sem restrições desde que o trabalho original seja corretamente citado.

traumatizados em pacientes adultos jovens tem crescido exponencialmente (RODRIGUES et al, 2015). De acordo com um estudo publicado pela Revista Científica Multidisciplinar no ano de 2022, cerca de 62,8% dos casos notificados de traumatismo dentoalveolar no Brasil foram em pacientes adultos, contrariando dados históricos de que a maior prevalência desse achado costumava ser no público infantil, principalmente nas três primeiras décadas de vida, justificado pelo fato de que nesta faixa etária a criança ainda não possui completa coordenação motora (FIGUEREDO et al, 2022).

As principais causas relacionadas ao acometimento de traumatismo dentoalveolar são as práticas esportivas, a violência doméstica, as quedas e os acidentes automobilísticos. Lesões traumáticas dos dentes podem originar danos que vão desde a perda mínima de esmalte até a avulsão dentária e a fraturas complexas envolvendo o tecido pulpar. A maioria destas fraturas necessitam de uma abordagem multidisciplinar e o tratamento de escolha vai depender de uma série de fatores, como extensão de fratura, invasão do espaço biológico, presença de exposição pulpar, estágio de desenvolvimento radicular, lesões de tecidos moles, presença de trauma periodontal concomitante, presença/ausência do fragmento do dente fraturado e sua adaptação, oclusão, estética, tempo e recursos disponíveis (ANDRIOLO, 2011).

Uma das consequências associadas aos traumatismos dentoalveolares é a necrose pulpar e a necessidade da realização do tratamento endodôntico radical como forma de restabelecer saúde e função do elemento dentário. Essa conduta é geralmente adotada quando há envolvimento do tecido pulpar na área de fratura. O escurecimento coronário também pode estar associado ao envolvimento pulpar, visto que ao causar lesão no feixe vasculo-nervoso, o conteúdo sanguinolento pode alcançar os túbulos dentinários, ocasionando em uma mudança na coloração do elemento dentário, o que gera por vezes insatisfação estética, principalmente quando se trata da dentição anterior (SANABE et al, 2009).

A busca pela estética no contexto da odontologia atual tornou-se objeto de preocupação do profissional Cirurgião-Dentista e da sociedade. Essa nova perspectiva vem exigindo aprimoramento de técnicas e materiais com o objetivo de oferecer ao paciente dentes com forma, tamanho, contorno, simetria e coloração de padrão contemporâneo (CARDOSO et al, 2011).

Uma das alternativas de tratamento para melhorar a coloração de dentes traumatizados tratados endodonticamente é o clareamento dental, o qual é um procedimento conservador e de baixo custo quando comparado a outros métodos de correção de cor como facetas. As técnicas de clareamento apresentam resultados extremamente satisfatórios, todavia, podem apresentar efeitos colaterais como a reabsorção externa quando se trata do clareamento endógeno (CARVALHO, 2017).

Além disso, segundo Baratieri (1995), a manutenção dos resultados a longo prazo não apresentam previsibilidade, mesmo quando o dente responde de forma favorável ao clareamento. Visto que o clareamento endógeno é um procedimento muito requisitado, de técnica conservadora, baixo custo e com resultados altamente satisfatórios, este relato de caso clínico tem por objetivo apresentar um caso clínico de dente traumatizado tratado endodonticamente que teve como consequência o escurecimento da coroa clínica visual e teve como resultado final melhora significativa na coloração.

2 . RELATO DE EXPERIÊNCIA

Paciente M.F.S.P, 52 anos, sexo feminino, compareceu a clinica odontológica particular queixando-se de escurecimento do elemento 21. Durante anamnese, foi relatado que a paciente sofreu um trauma durante a adolescência, na época, a paciente relatou que bateu a boca em uma mesa. Durante as diversas consultas preventivas ao longo da vida, nunca havia sido feita investigação ou orientações quanto à queixa da paciente.

Durante exame clínico, foi observado ausência de sinais e sintomas no dente 21. Durante a palpação e percussão o dente não apresentou nenhuma resposta. Ao teste frio (Maquira Endo Ice Teste de Vitalidade Spray) o dente também não apresentou resposta, enquanto os elementos vizinhos apresentaram respostas positivas dentro do padrão. Foi concluído e diagnosticado necrose pulpar sem presença de lesão para o dente 21.

Este é um artigo publicado em acesso aberto (Open Access) sob a licença CreativeCommons Attribution, que permite uso, distribuição e reprodução em qualquer meio, sem restrições desde que o trabalho original seja corretamente citado.

Figura 1. Aspecto inicial da coloração do dente 21



Fonte: Arquivo pessoal

Foi proposto o tratamento endodôntico do elemento 21 e posteriormente seria realizado o clareamento endógeno e exógeno além de reabilitação com resina composta.

Figura 2. Radiografia periapical inicial do dente 21



Fonte: Arquivo pessoal

Na primeira consulta foi planejado o tratamento endodôntico do dente 21. Deste modo, iniciou-se a abertura com broca esférica diamantada 1014 HL e logo que se teve acesso a câmara pulpar, em seguida o término da abertura foi realizado com broca diamantada tronco-cônica de ponta inativa 3082.
Foi realizado o isolamento absoluto para prosseguir o tratamento. A exploração do canal foi realizada com lima K #15, e a odontometria foi feita com uso do localizador apical que confirmou o CT = 21mm. A instrumentação mecanizada foi realizada com limas Protaper Next (Dentsply) X1, X2 e X3. Durante todo o processo foi feito irrigação com 50ml de Hipoclorito de Sódio 2,5% e ativação com inserto ultrassônico Irrisonic (HELSE) acoplada a um ultrassom com 20% de potência.
Após todo protocolo de instrumentação, foi feito o protocolo final de irrigação para potencializar o PQM. Foram utilizados 40ml de NaOCl, o canal foi irrigado com uma quantia de EDTA que fosse o suficiente para ser ativado 3x de 30 segundos com ultrassom. Por fim, foi utilizado 10ml de hipoclorito novamente e ativado com ultrassom. O canal foi secado com cones de papel.
- Explicação: utiliza-se hipoclorito após o EDTA, pois o EDTA desoblitera os túbulos dentinários ao remover a camada de smear layer, tornando possível uma melhor penetração do hipoclorito nos túbulos, aumentado a limpeza e descontaminação.

Na última fase, o processo de obturação foi iniciado. O canal foi seco com cones de papel e iniciou-se a obturação do mesmo. Foi utilizado o cone de guta-percha padronizado X3 da Dentsply, seguindo o padrão da última lima que foi utilizada na instrumentação. Após a prova do cone e conferência, o cone foi esterilizado no NaOCl. O cimento obturador utilizado foi o AH Plus (Dentsply). Foi realizado a condensação lateral e compressão vertical seguido do uso do condensador de guta-percha McSpadden 25mm #40.
Para finalizar, o dente foi selado provisoriamente com ionoseal (Voco) e encaminhado para o tratamento estético previsto.

Este é um artigo publicado em acesso aberto (Open Access) sob a licença CreativeCommons Attribution, que permite uso, distribuição e reprodução em qualquer meio, sem restrições desde que o trabalho original seja corretamente citado.

Figura 3. Imagem radiográfica final após formação do plug apical de obturação visto por uma radiografia periapical.



Fonte: Arquivo pessoal

Após 1 semana, o dente não apresentava sinais e sintomas e então, o tratamento de clareamento endógeno pode ser iniciado. O agente clareador utilizado para o clareamento endógeno foi o Whiteness Super-endo 37% (FGM). Foram realizadas 3 sessões com intervalo de 3 dias entre elas.
- Explicação: foi realizado o preparo de 3mm da guta percha abaixo do nível cervical, após a remoção da guta percha o dente foi selado com preparado e selado com resina flow Bulk Fill SDR Plus Refil Universal (Dentsply).

Figura 4. Processo de aplicação do gel clareador Whitness Super-endo 37% (FGM)

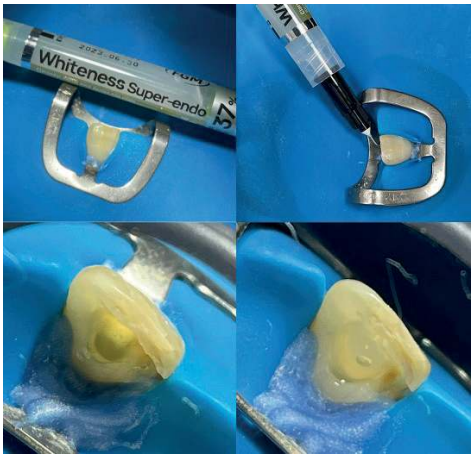

Fonte: Arquivo pessoal

Após a última sessão do clareamento endógeno, foi realizada 1 sessão de clareamento exógeno Whiteness HP 35% (FGM) para terminar de chegar na cor adequada.
Após 1 semana do clareamento constatou-se que a cor do dente 21 já estava semelhante aos dentes adjacentes. Então, a reconstrução do dente com resina composta X350 (3M) foi realizada. Os dentes tiveram sua cor medida com escala de cores classical A1-D4 (Vita).

Este é um artigo publicado em acesso aberto (Open Access) sob a licença CreativeCommons Attribution, que permite uso, distribuição e reprodução em qualquer meio, sem restrições desde que o trabalho original seja corretamente citado.

Figura 5. Aspecto final da coloração do dente 21 após clareamento endógeno e exógeno



Fonte: Arquivo pessoal

DISCUSSÃO

Devido a sua alta prevalência, o traumatismo dentário é considerado um problema de saúde pública. Dentes anteriores com presença de overjet são os elementos mais acometidos (RODRIGUES, 2015). A reação da polpa frente a um traumatismo pode desencadear uma produção excessiva de dentina, levando, por vezes, a uma calcificação dentária, dificultando ou até mesmo inviabilizando o tratamento endodôntico. Esse processo fisiológico somente é cessado após ocorrer a necrose pulpar ou após a realização do tratamento endodôntico (VAZ et al, 2011).

O traumatismo dentário pode causar rompimento total ou parcial do feixe vasculo-nervoso pulpar, provocando uma hemorragia a qual pode levar ao escurecimento da coroa clínica visual do dente. O grau de pigmentação varia de acordo com a intensidade da lesão e com o tempo decorrido entre o trauma e a realização do tratamento endodôntico. Em alguns casos, a pigmentação coronária vem acompanhada de vitalidade pulpar, os quais podem ser explicados pela metabolização intracelular dos pigmentos hemoglobinógenos (CONSOLARO; NEUVALD; RIBEIRO, 2005).

Três agentes clareadores são atualmente utilizados com frequência: perborato de sódio, peróxido de hidrogênio e peróxido de carbamida, os quais se diferem nas concentrações, mecanismo de ação e técnicas aplicadoras. O agente clareador de escolha para realização do caso clínico foi o peróxido de carbamida 35%, o qual dissocia-se em 25% de uréia e 10% de peróxido de hidrogênio. O fato de haver baixa concentração do peróxido de hidrogênio e de a uréia regular o pH intracoronário torna este agente clareador muito benéfico. Quando há no interior da coroa um pH baixo, uma reação inflamatória é iniciada, aumentando as chances de se instaurar um processo de reabsorção radicular externa (HARRINGTON; NATKIN, 1979). Faz-se necessário, portanto, segundo Baratieri (1995), a confecção de um tampão cervical com material restaurador provisório, que tem por objetivo vedar áreas em que há espaços livres próximos à área de junção amelocementária. Caso a porção cervical não esteja completamente vedada, há risco de ocorrer extravasamento do material clareador, provocando uma reabsorção cervical externa.

A dentina, parte constituinte do elemento dental, é altamente permeável devido sua estrutura tubular e graças a essa permeabilidade é possível realizar o clareamento interno. O mecanismo de ação do agente clareador consiste em liberar no interior dos túbulos dentinários grandes quantidades de moléculas de oxigênio, as quais atingem as macromoléculas aderidas aos tecidos dentinários gerando uma reação de oxirredução, removendo, através do processo de difusão as macromoléculas pigmentadas dos tecidos dentários (DZIERZAK, 1991).

O clareamento endógeno é um procedimento muito procurado pelos pacientes que buscam ter a estética devolvida em decorrência do trauma, tendo a vantagem de ser um tratamento conservador, pois possibilita uma preservação dos tecidos dentários, considerando que se utiliza o mesmo acesso do tratamento endodôntico e por ser de baixo custo comparado com outros tipos de tratamentos. Todavia, a literatura apresenta desvantagens, visto que há altos índices de recidiva, devendo ser sempre sugerido como uma tentativa de resolução mais conservadora (CANUTO et al, 2020).

A faceta dentária é uma alternativa às recidivas do clareamento endógeno para recuperar o dente escurecido e acinzentado, pois ela bloqueia o fundo do dente, além de que a anatomia é devolvida pelas lâminas estéticas. Ainda assim, as facetas apresentam desvantagens por não serem conservadoras, visto que para sua perfeita adaptação, é necessário a realização de desgastes na estrutura do dente, além de ser um procedimento de maior custo ao paciente (BARBOSA et al, 2021).

CONCLUSÃO

Este é um artigo publicado em acesso aberto (Open Access) sob a licença CreativeCommons Attribution, que permite uso, distribuição e reprodução em qualquer meio, sem restrições desde que o trabalho original seja corretamente citado.

O caso clínico apresentado mostra que a técnica de clareamento endógeno como tentativa de minimizar o escurecimento dentário decorrido de trauma é viável e pode ser feita com sucesso se houver a conduta adequada do cirurgião-dentista.

REFERÊNCIAS

ANDRIOLO, GISELE CRISTINA GALDEANO. Multidisciplinaridade do plano de tratamento no traumatismo dentário: relato de caso clínico 2011. 20 f. Disponível em: https://repositorio.unesp.br/bitstream/handle/11449/149398/000846248.pdf?sequence=1. acesso em 19 de julho de 2022.

BARATIERI, Luiz Narciso et al. Nonvital tooth bleaching: guidelines for the clinician. Quintessence International, Berlim, v. 26, n. 9, 1995. p. 597- 608.

BARBOSA, Jatyra Souza; NERES, Anna Luisa Azevedo Dias; Amaral, Saryta Argolo Souza. Abordagem restauradora direta em dentes escurecidos: revisão de literatura. Research, Society and Development, v. 10, n. 15, e500101523130, 2021

CANUTO, Laryssa Costa. et al. Clareamento dental interno: relato de caso. Revista Eletrônica Acervo Saúde, n. 48, p. e3236, 7 maio 2020. Disponível em <https://acervomais.com.br/index.php/saude/article/view/3236/1912> acesso em 29 de setembro de 2022.

CARDOSO, Renan Menezes; CARDOSO, Randerson Menezes; JUNIOR, Paulo Correia de Melo e MENEZES FILHO, Paulo Fonseca. Clareamento interno: uma alternativa para discromia de dentes tratados endodonticamente. Odontol. Clín.-Cient. (Online) [online]. 2011, vol.10, n.2, pp. 177-180. ISSN 1677-3888.

Carvalho BM Gruendling A. Técnica combinada de clareamento em dente tratado endodonticamente após traumatismo: estudo de caso. Rev. Odontol. Univ. Cid. São Paulo 2017; 29(3): 289-99, set-dez. Disponível em https://docs.bvsalud.org/biblioref/2018/07/908808/odo nto_03_2017_289-299.pdf acesso em 18 ago 2022.

CONSOLARO, A.; NEUVALD, L.;RIBEIRO,F. C., Clareação dentaria: aplicações clinicas e suas relações com as reabsorções dentária. In: CONSOLARO, Alberto. Reabsorções dentárias nas especialidades clínicas. Maringá: Dental Press, 2005.

DZIERZAK, J. Factors which cause tooth color changes: protocol for in office ‘’power’’ bleaching. Pract Periodontics and Aeshetic Dentistry, Mahwah, N. J., v. 3, n. 2, Mar 1991.

FIGUEREDO M. S; FERRARI T. C; SANTOS, J. P;NEPOMUCENO, A. F. Ocorrência e fatores associados ao traumatismo dentoalveolar no Brasil. RECIMA21 - Ciências Exatas e da Terra, Sociais, da Saúde, Humanas e Engenharia/Tecnologia. v.3, n.7, 2022.

HARRINGTON, G. W. NATKIN, E., External root resorption associated with bleaching pulples teeth, J Endodon, v. 5, n. 11, Nov, 1979. p. 344-348.

MARTINS, Joana Dourado. et al. Diferentes alternativas de clareamento para dentes escurecidos tratados endodonticamente. R. Ci. méd. biol., Salvador, v.8, n.2, p. 213-218, mai./ago. 2009. Disponível em: https://periodicos.ufba.br/index.php/cmbio/article/view/ 4073/2970> acesso em 24 de julho de 2022.

ROCHA, Marcos Sousa. et al. Reintervenção endodôntica e clareamento endógeno de dentes anteriores escurecidos: relato de caso. Arch Health Invest (2020) 9(2):112-118. Disponível em: <https://www.archhealthinvestigation.com.br/ArcHI/arti cle/view/4757/pdf> acesso em 14 de setembro de 2022.

Rodrigues AS, Castilho T, Antunes LAA, Antunes LS. Perfil Epidemiológico dos Traumatismos Dentários em Crianças e Adolescentes no Brasil. UNOPAR Cient Ciênc Biol Saúde 2015;17(4):267-78.

Este é um artigo publicado em acesso aberto (Open Access) sob a licença CreativeCommons Attribution, que permite uso, distribuição e reprodução em qualquer meio, sem restrições desde que o trabalho original seja corretamente citado.

SANABE, Mariane Emi. et al. Urgências em traumatismos dentários: classificação, características e procedimentos. Rev Paul Pediatr 2009;27(4):447-51. Disponível em: <https://www.scielo.br/j/rpp/a/zPpVrJJv7LKT9QQ8M9cpmPG/?lang=pt&format=pdf> acesso em 18 out 2022.

VAZ, Irene Pina. et al. Tratamento em incisivos centrais superiores após traumatismo dental. RGO -Rev Gaúcha Odontol., Porto Alegre, v.59, n.2, p.305-311, abr./jun., 2011.

Este é um artigo publicado em acesso aberto (Open Access) sob a licença CreativeCommons Attribution, que permite uso, distribuição e reprodução em qualquer meio, sem restrições desde que o trabalho original seja corretamente citado.